

رَضِيتُ بِاللَّهِ رَبًّا وَبِالْإِسْلَامِ دِينًا وَبِمُحَمَّدٍ نَبِيًّا وَرَسُولًا  
رَبِّي زِدْنِي عِلْمًا وَارْزُقْنِي فَهْمًا

“Kami ridho Allah SWT sebagai Tuhanku, Islam sebagai agamaku, dan Nabi Muhammad sebagai Nabi dan Rasul, Ya Allah, tambahkanlah kepadaku ilmu dan berikanlah aku kefahaman”

**ORGANA GENETALIA FEMININA EKSTERNA**  
**Anjarwati, 2021**

# TUJUAN PEMBELAJARAN/ LO

Mahasiswa memahami dan dapat menjelaskan organa genitalia feminina eksterna

# ORGANA GENITALIA FEMININA

## ORGANA GENITALIA FEMININA

### EXTERNA

Clitoris

Labia majora

Labia minora

Vestibulum vaginae

Bulbus vestibuli

### INTERNA

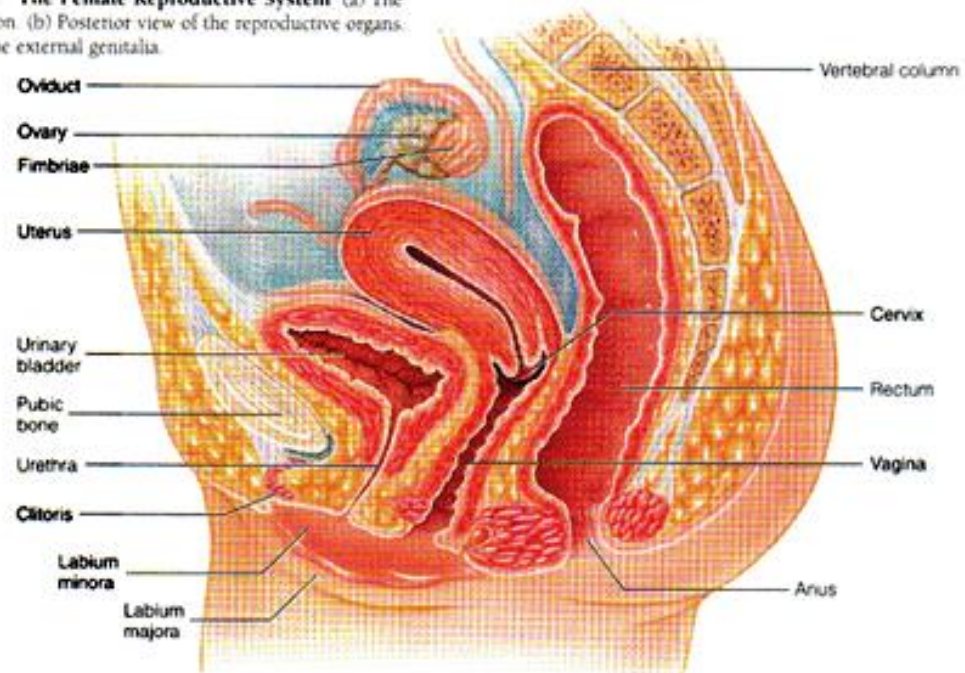
Ovarium

Tuba uterina

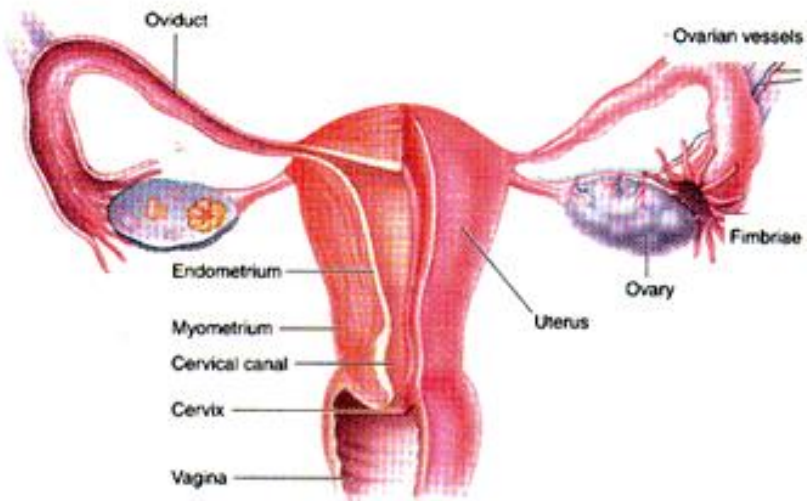
Uterus

Vagina

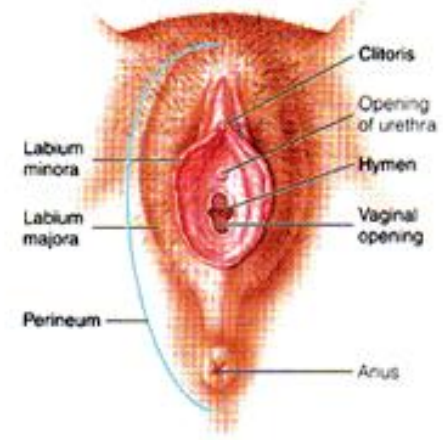**Figure 20-2 The Female Reproductive System** (a) The pelvis in sagittal section. (b) Posterior view of the reproductive organs. (c) Perineal view of the external genitalia.



(a)



(b)



(c)

# ORGANA GENITALIA FEMININA

## Organa Genitalia Feminina Externa

**Mons Pubis** : peninggian membulat jaringan lemak didepan symphysis pubis. Pada gadis dewasa ditumbuhi pubes ( rambut kemaluan ) yang merupakan salah satu tanda kelamin sekunder.

### Labium majus:

- ▶ Ada 2 kanan dan kiri, keduanya membatasi celah rima pudendi.
- ▶ Di depan dihubungkan oleh commisura labiorum anterior.
- ▶ Di belakang dihubungkan oleh commisura labiorum posterior.
- ▶ Mengandung akhiran ligamentum teres uteri , otot polos, saraf dan lemak.

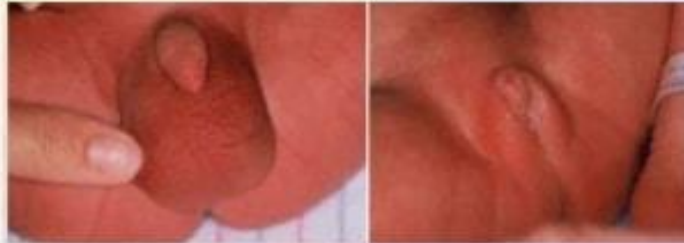### Labium minus :

- ▶ Ke dorsocaudal kedua labium minus dihubungkan oleh frenulum labiorum minorum.
- ▶ Ke ventrocranial kedua labium minus berhubungan dan membentuk preputium clitoridis dan frenulum clitoridis.

Pada bayi premature perempuan: Labia mayora belum menutupi labia minora

## Physical Maturity: Genitalia

- Males: testes descend near term; rugae visible on scrotum
- Extreme prematurity: scrotum flat and smooth
- Term female: labia majora larger than clitoris & labia minora
- Preterm female: prominent clitoris & labia minor; smaller labia majora



- Large genitalia (relatively speaking) with full-term infants
- With preterm babies, the genitalia are smaller



**Vestibulum vaginae** : yaitu ruangan yang sebelah lateral dibatasi oleh labium minus, sebelah ventrocranial oleh frenulum clitoridis dan dorsocaudal oleh frenulum labiorum pudendi. Disini terdapat lubang - lubang :

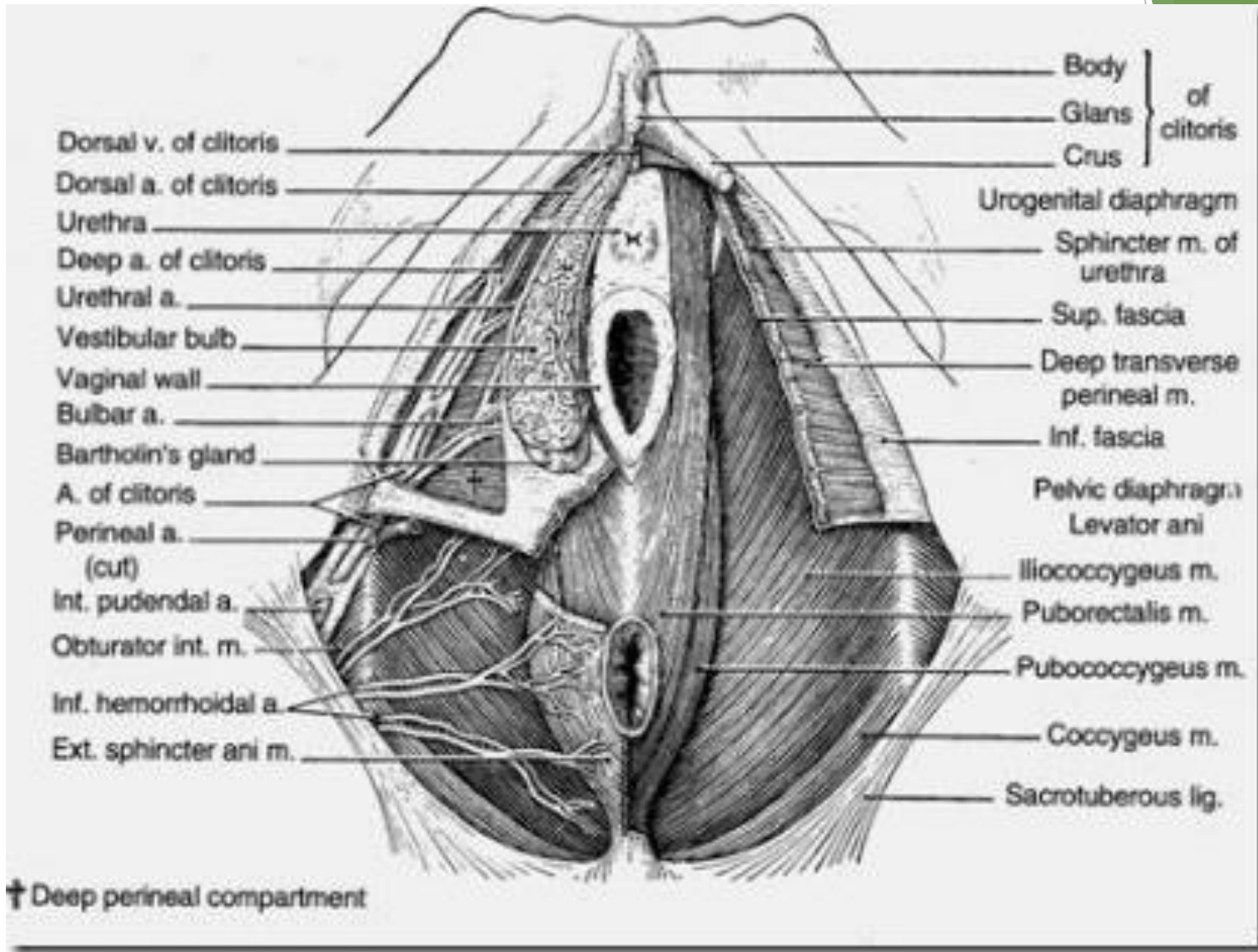
- ▶ ostium urethrae externum
- ▶ ostium vaginae
- ▶ muara gland. vestibularis major , di kanan kiri ostium vaginae
- ▶ muara gland. vestibularis minor, diantara ostium urethrae externum dan ostium vaginae.
- ▶ muara gland. paraurethralis, di kanan kiri ostium urethrae externum.
- ▶ Dibagian bawah terdapat cekungan fossa vestibuli / fossa navicularis.

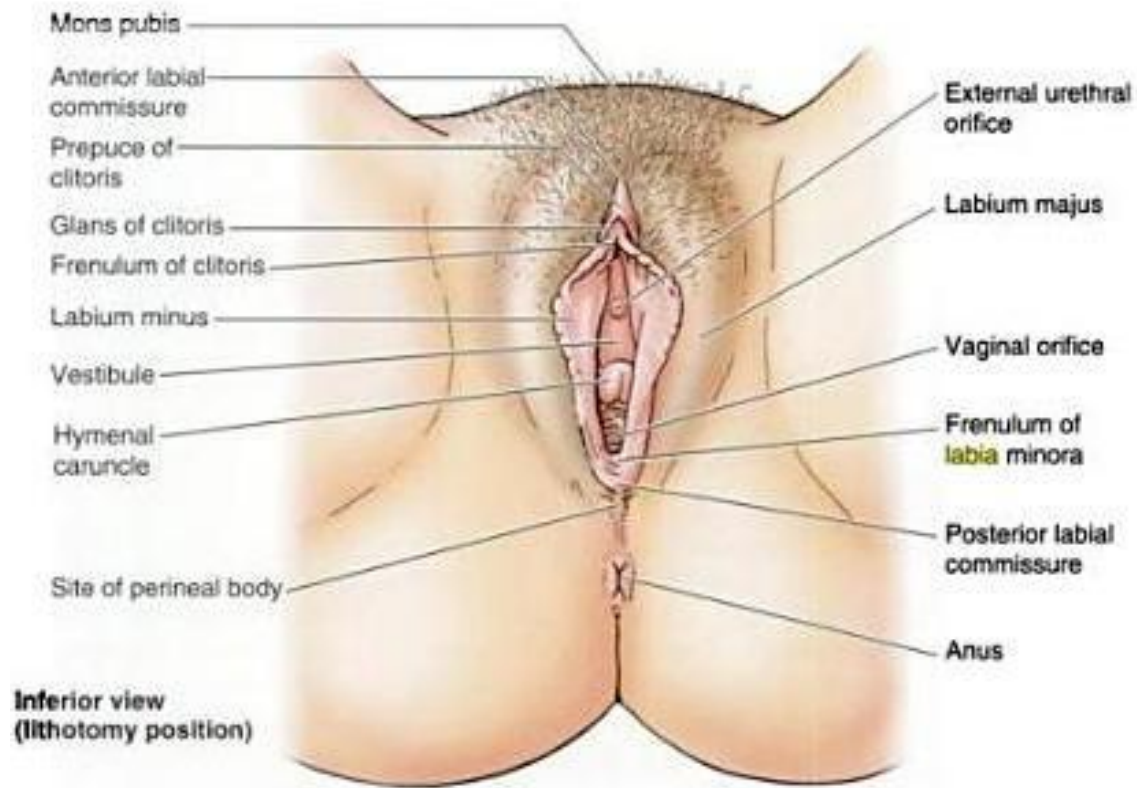


**Clitoris**, homolog dengan penis , mengandung jaringan erektil.

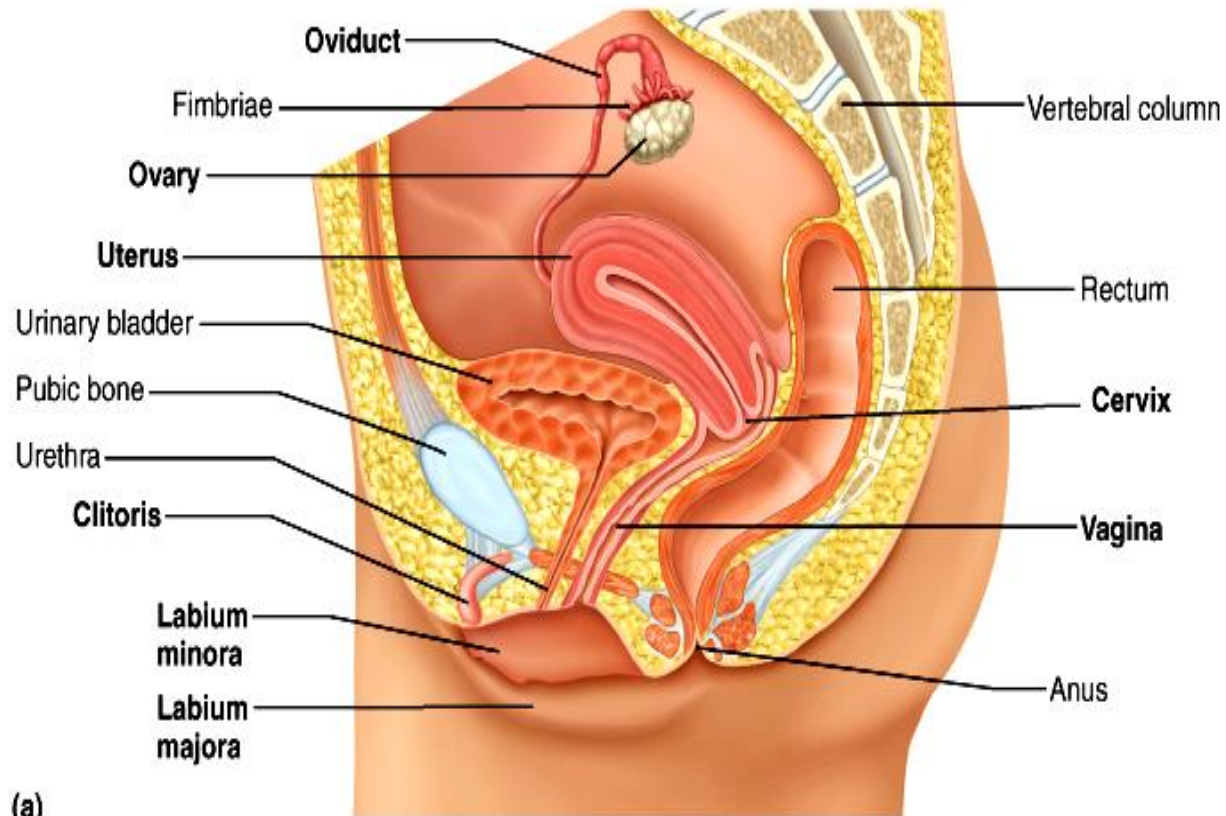
**Bulbus vestibuli** , jaringan erektil pada sisi ostium vagina dan ditutup oleh m. bulbospongiosus. Homolog dengan bulbus penis pada pria.

**Glandula vestibularis major** ( Gld. Bartholini ), dibelakang bulbus vestibuli.

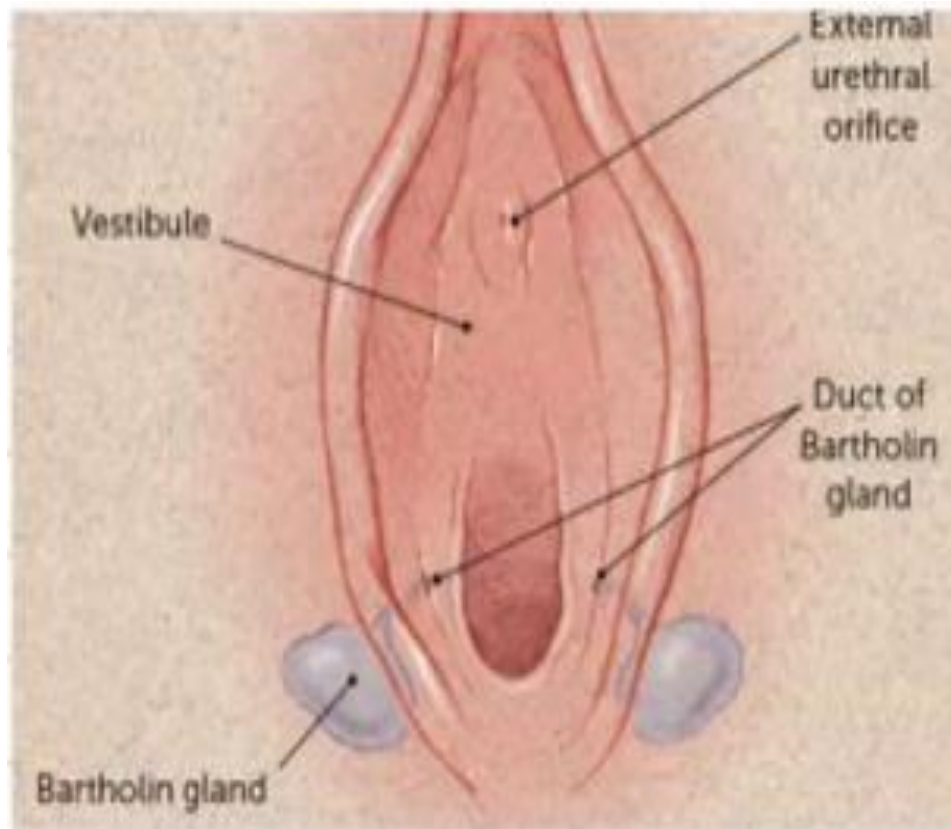




**Figure 3.52. Female external genitalia.** The labia majora and minora are separated to show the vestibule, into which the external urethral orifice and the vaginal orifice open.



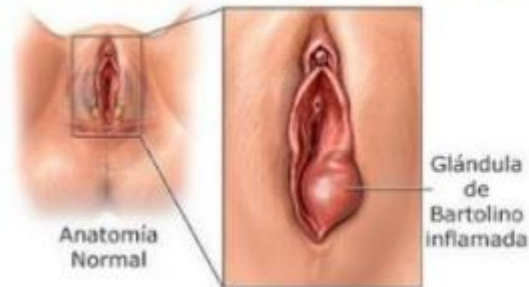
# Kelenjar Bartholini





## INTRODUCCIÓN

- Prevalencia: 2% de ♀ (20-29 años).
- + frecuente en nulíparas.
- En perimenopáusica: descartarse siempre cáncer.
- Bartolinitis: producido por obstrucción del conducto de drenaje de la glándula → retención de secreciones → quiste → absceso.

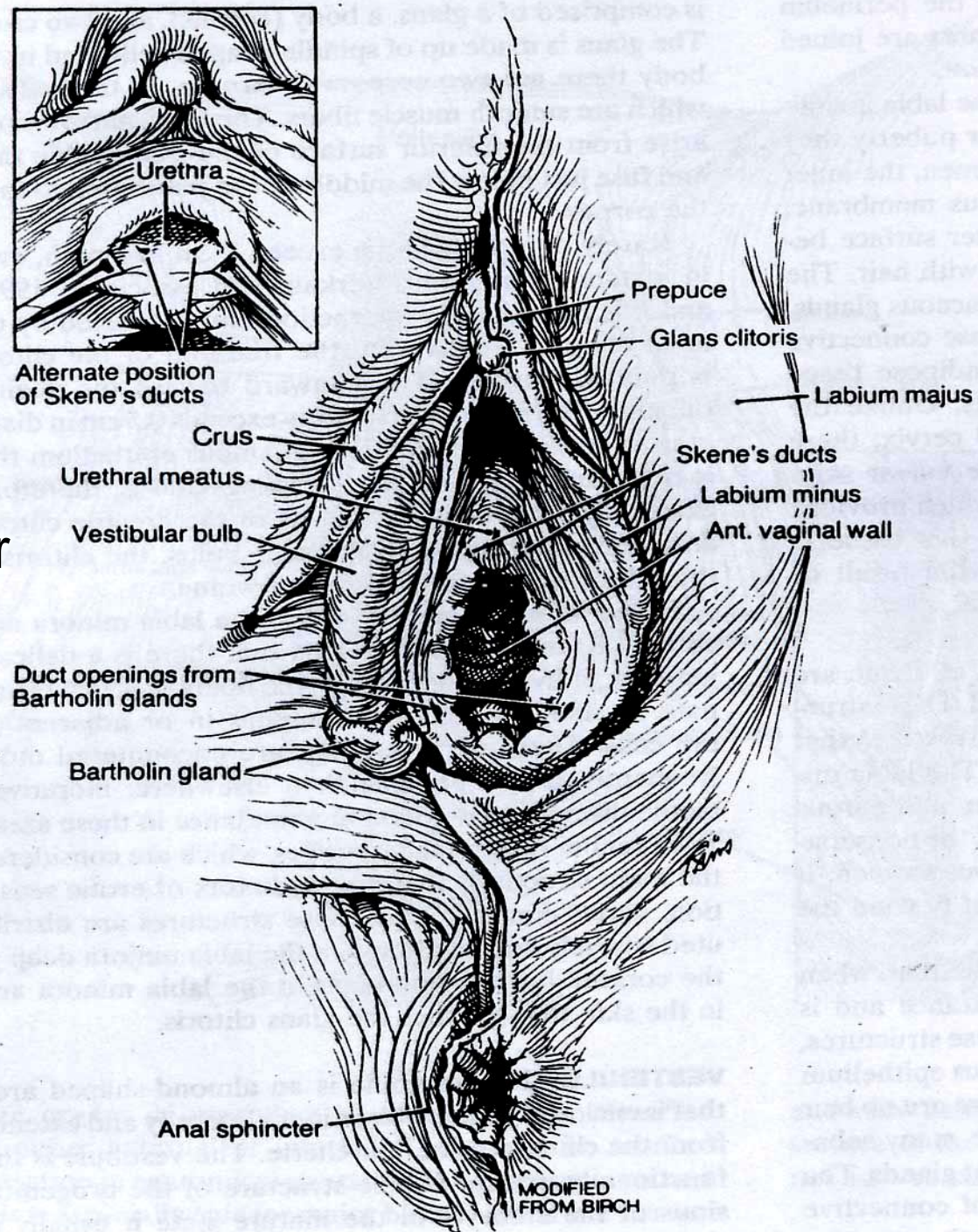


- Abscesos: polimicrobianos (aerobios, anaerobios).
- El + frecuente: E. coli

# Organ genitalia eksterna

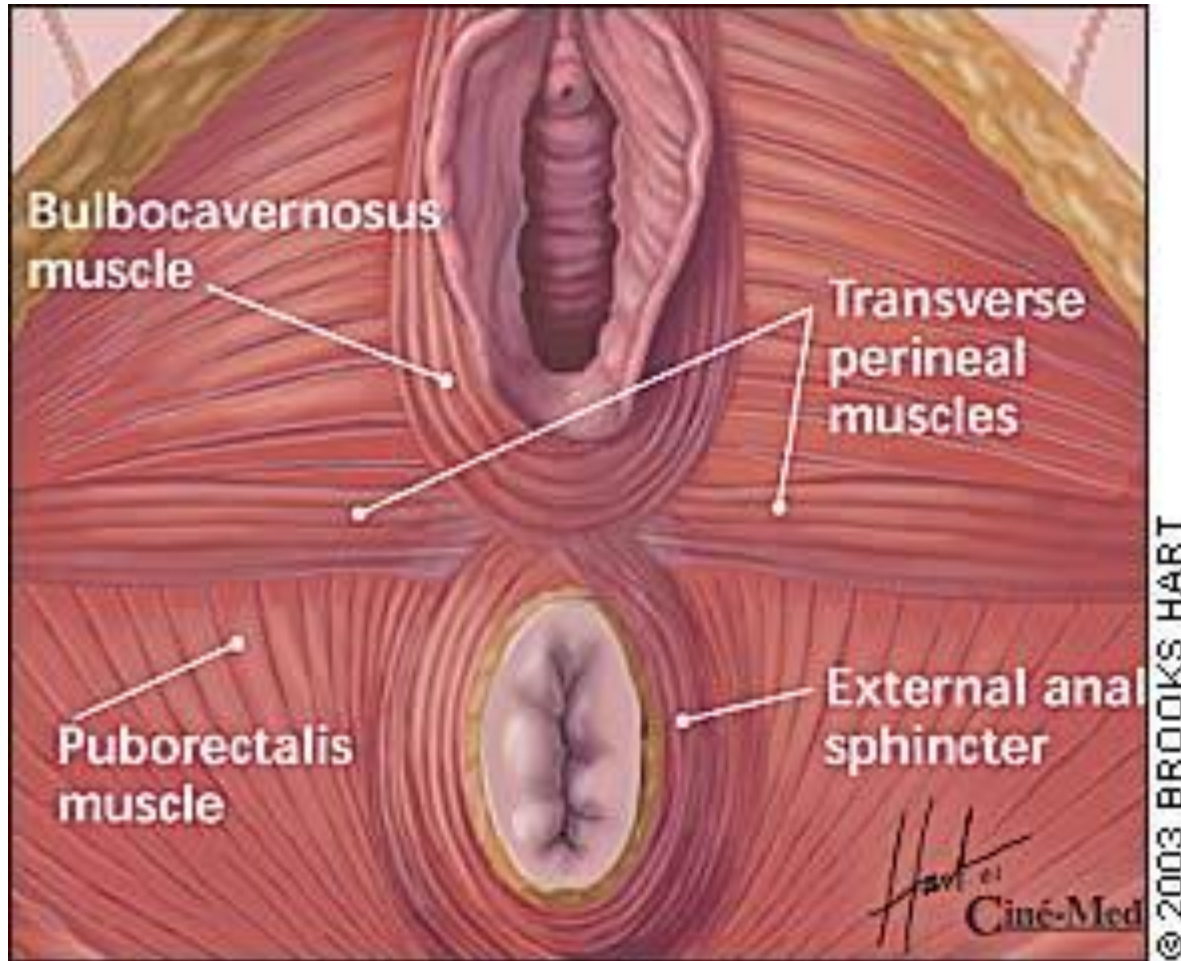
Struktur di bawah kulit:

- Glandula Skene (kelenjar para urethralis)
- Glandula bartholini
- Bulbus vestibuli



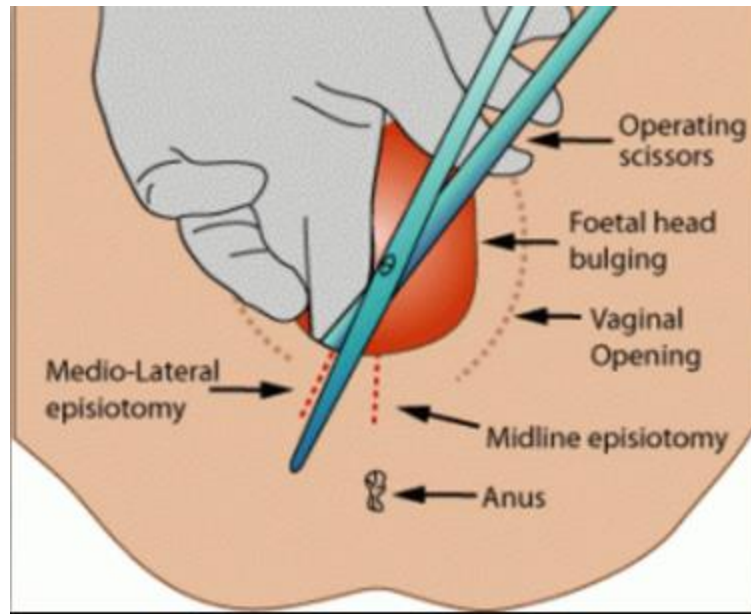


# Struktur Otot sekitar anogenitalia

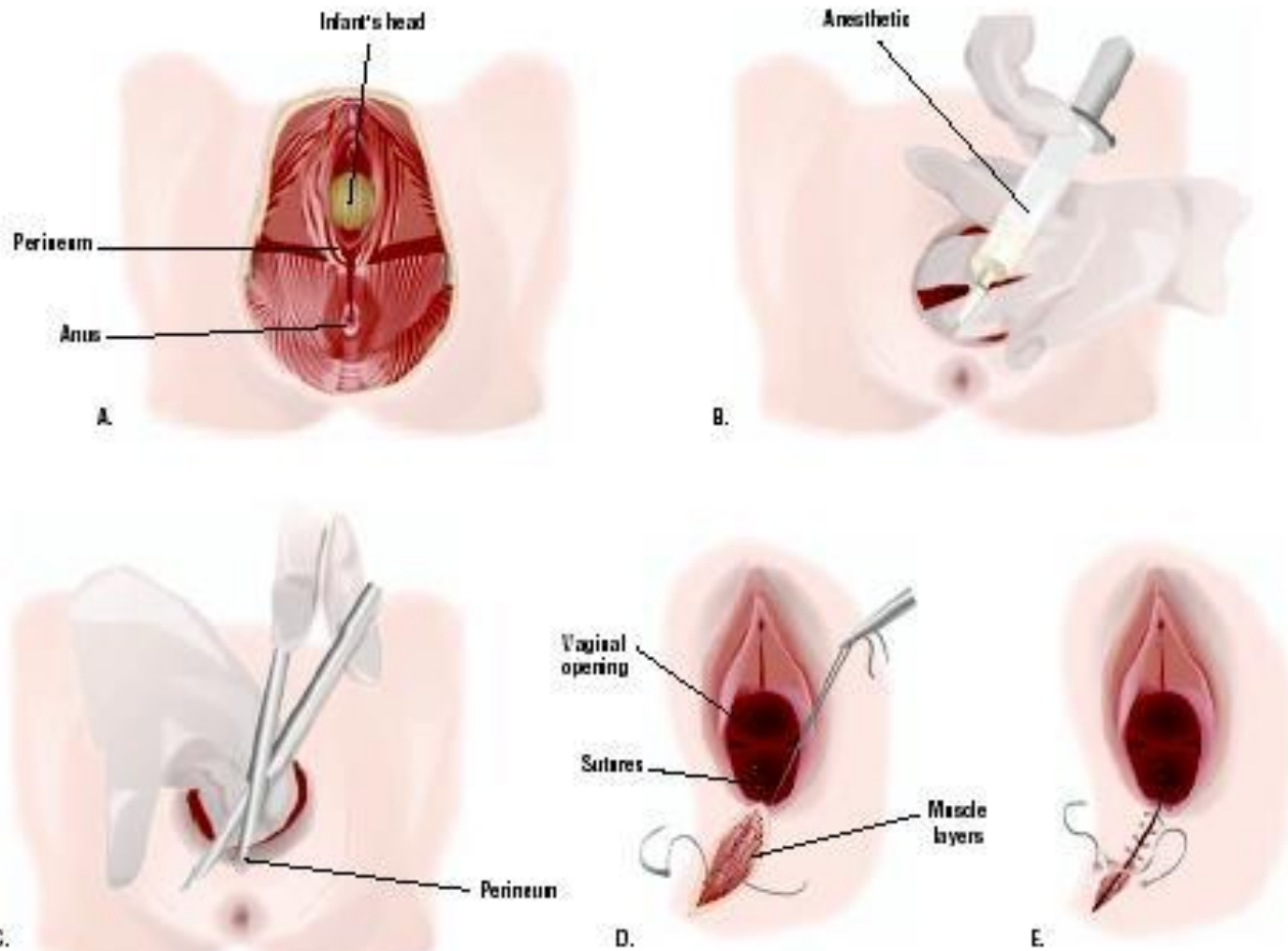




# Lokasi anatomis Episiotomi



## Episiotomy



TERIMAKASIH

The background features abstract, overlapping geometric shapes in various shades of green, ranging from light lime to dark forest green. These shapes are primarily located on the right side of the frame, creating a modern, layered effect against the white background.

# DOA SESUDAH BELAJAR

بِسْمِ اللَّهِ الرَّحْمَنِ الرَّحِيمِ

اللَّهُمَّ ارِنَا الْحَقَّ حَقًّا وَارْزُقْنَا اتِّبَاعَهُ وَأَرِنَا الْبَاطِلَ بَاطِلًا  
وَارْزُقْنَا اجْتِنَابَهُ

Ya Allah Tunjukkanlah kepada kami kebenaran sehingga kami dapat mengikutinya Dan tunjukkanlah kepada kami kejelekan sehingga kami dapat menjauhinya