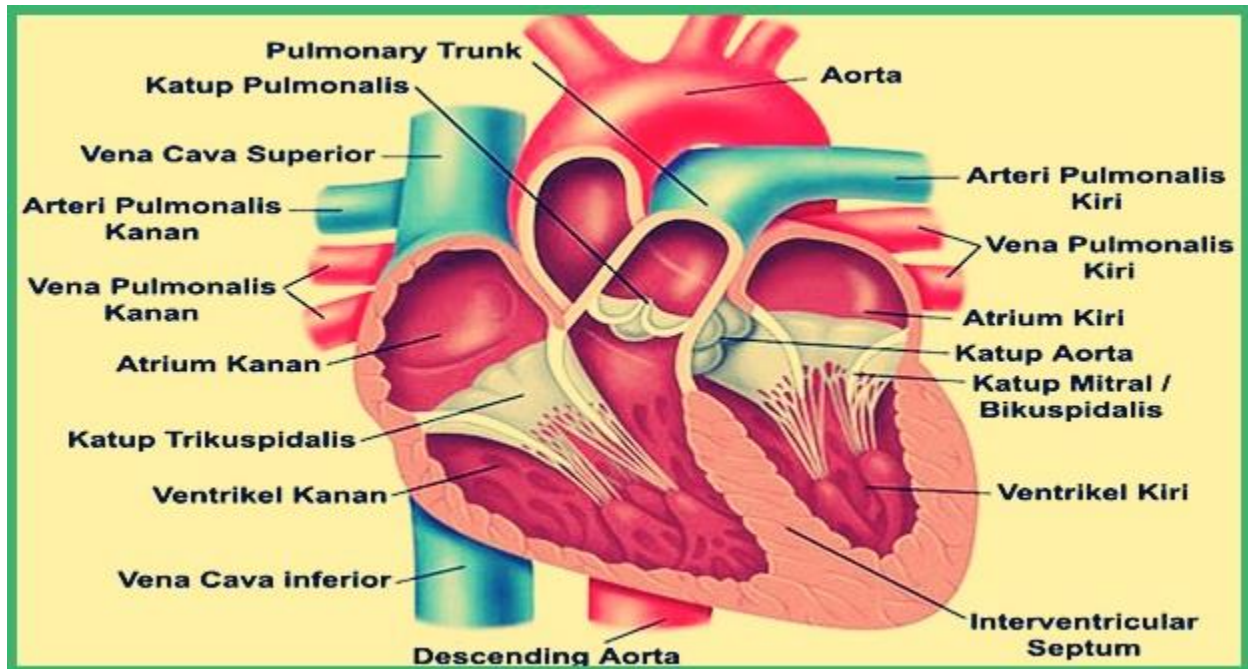


## FISIKA KESEHATAN

Nama : Nurul 'Ain Barani

Nim : 2010101041

Anatomi jantung manusia sebagai berikut ini :



1. Aorta
2. Arteri Pulmonalis kiri
3. Vena pulmonalis kiri
4. Atrium kiri
5. Katup mitral
6. Katup Aorta
7. Ventrikel kiri
8. Vena kava inferior
9. Ventrikel kanan
10. Katup trikuspidalis
11. Atrium kanan
12. Vena pulmonalis kanan
13. Arteri pulmonalis kanan
14. Vena cava superior
15. Katup pulmonalis

