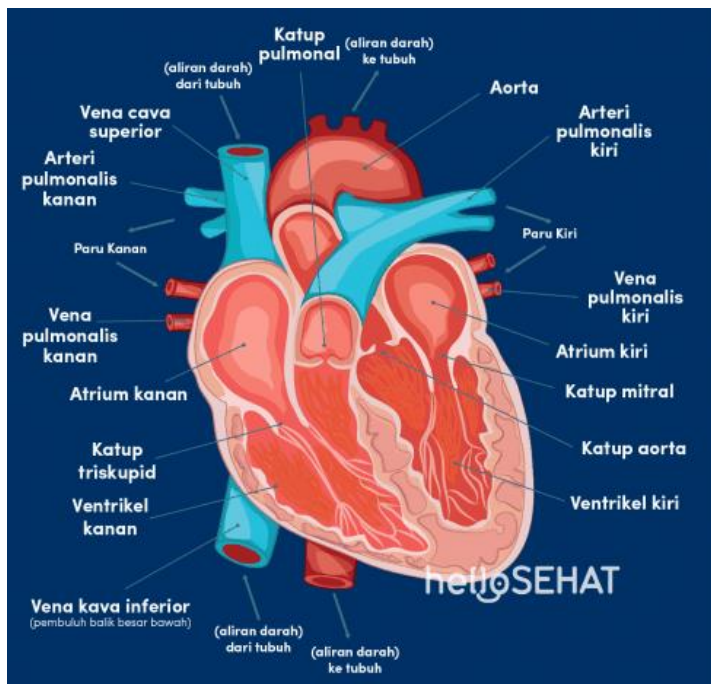


Assalamualaikum wr.wb. Sebelum nya perkenalkan saya Selvia Indri Fatika 2010101006, jantung yang dimiliki manusia memiliki anatomi sebagai berikut :



1. Aorta
2. Arteri pulmonalis kiri
3. Vena pulmonalis kiri
4. Atrium kiri
5. Katup mitral
6. Katup aorta
7. Ventrikel kiri
8. Vena kava inferior
9. Ventrikel kanan
10. Katup triskupid
11. atrium kanan
12. Vena pulmonalis kanan
13. Arteri pulmonalis kanan
14. Vena cava superior
15. Katup pulmonal