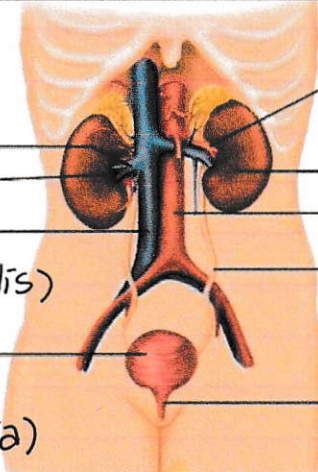
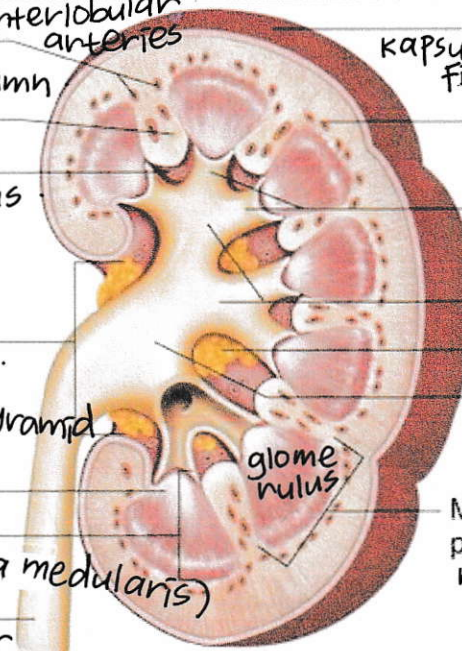


WORKSHEETS (LEMBAR KERJA)

Mata Kuliah	: Anatomi
Materi	: Anatomi Urinari
NIM>Nama Mahasiswa	: Amira Exfena Navisa / 2110101013 .

No	Keterangan	Pembahasan
1	<p>Urinary System</p>  <p>sinistra Renal vein Hilum Inferior vena cava (vena renalis) Urinary bladder (vesica urinaria)</p>	<p>Renal artery dextra Kidney Abdominal aorta / aorta pars abdominalis Ureter (saluran urine) Urethra (tempat keluarnya urine)</p>
	 <p>interlobular arteries renal column renal column Renal sinus renal sinus Hilum hilum papilla pyramid papilla of pyramid Medulla (substantia medularis) Ureter ureter</p>	<p>Capsule (fibrous) kapsula fibrous Cortex Cortex luar Minor calyces Kalik minor Major calyces Fat lemak Renal pelvis pelvis renalis (jalan paling besar di ginjal) Medullary pyramid medulla piramid (krn bentuknya spt piramid)</p> <p>jangan sampe banyak lemak</p>

renal / kidney : ginjal

nefron : otak dari saluran urinaria .
renal / kidney : filtrasi .