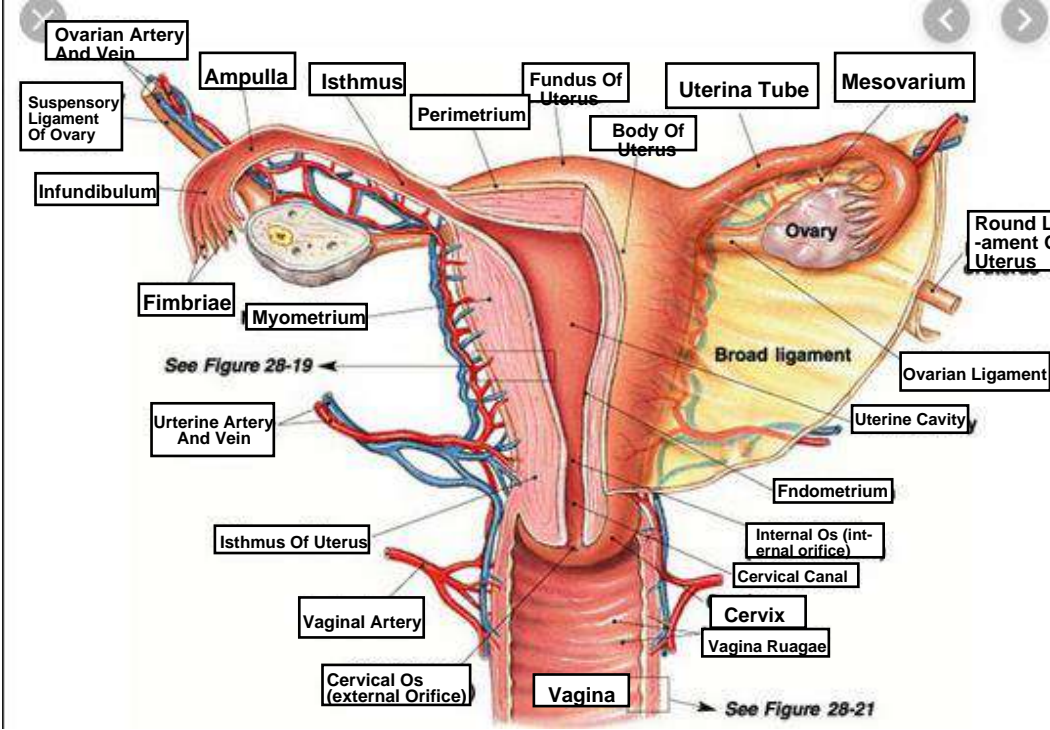
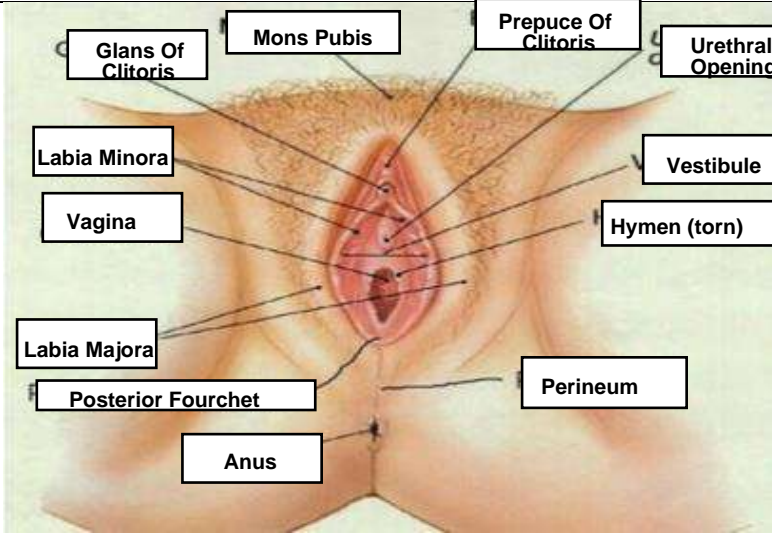
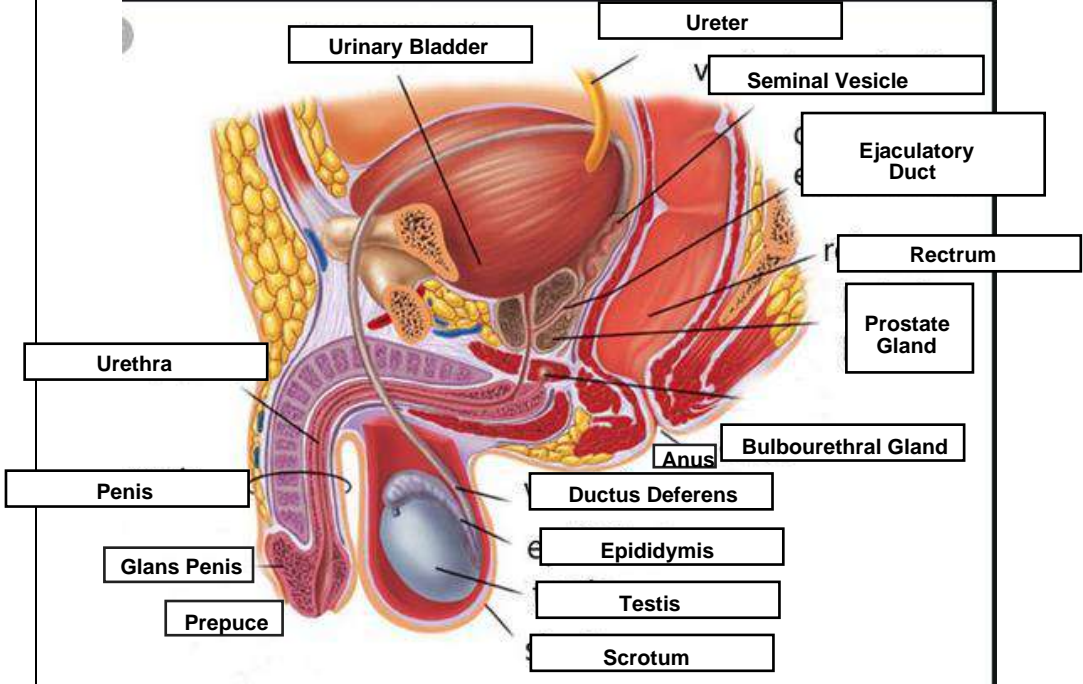
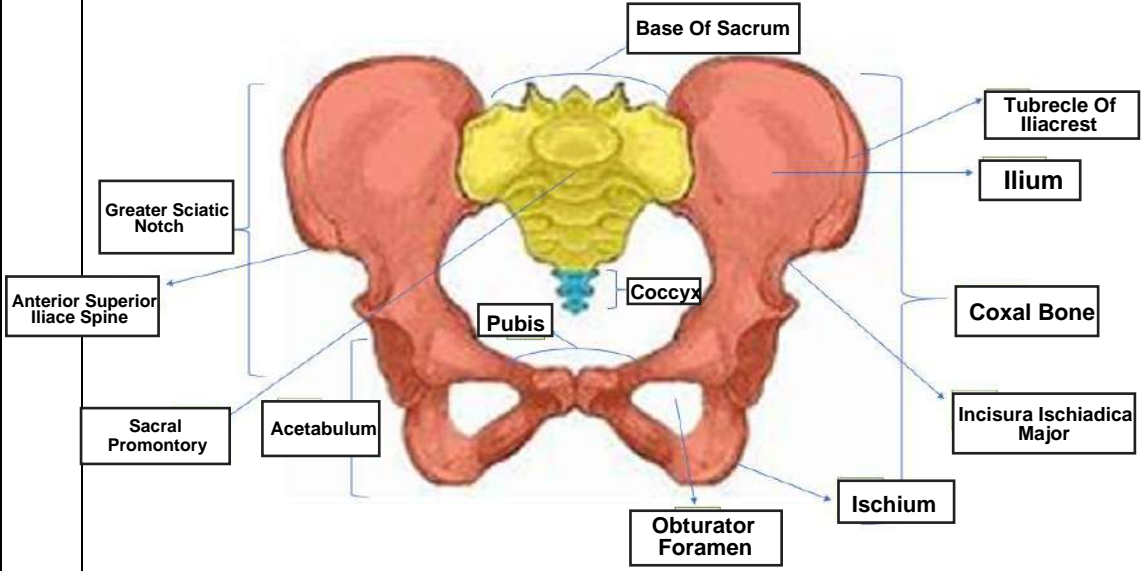


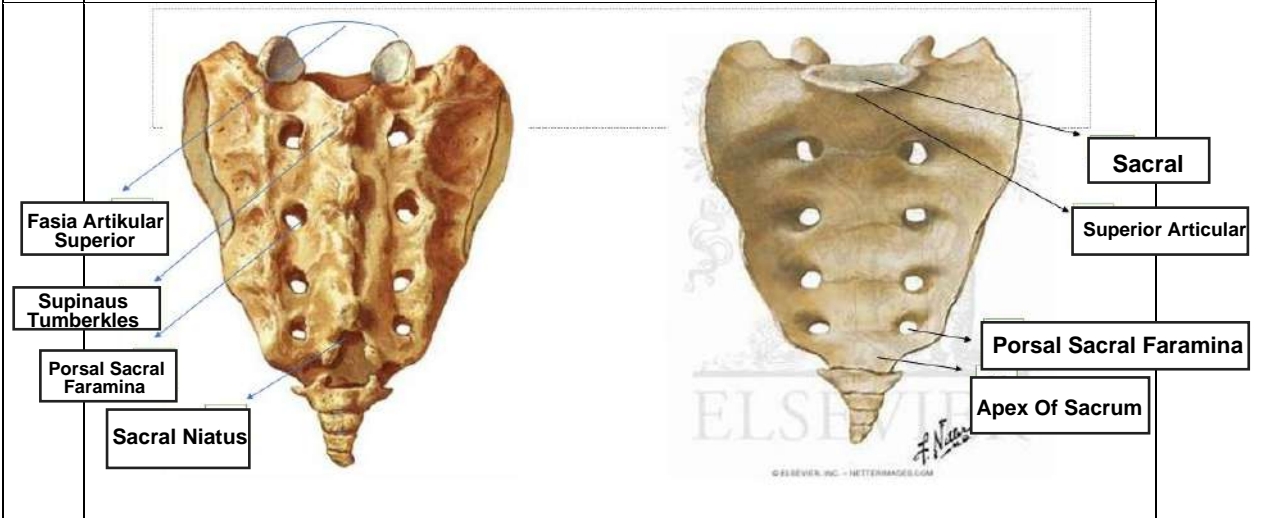
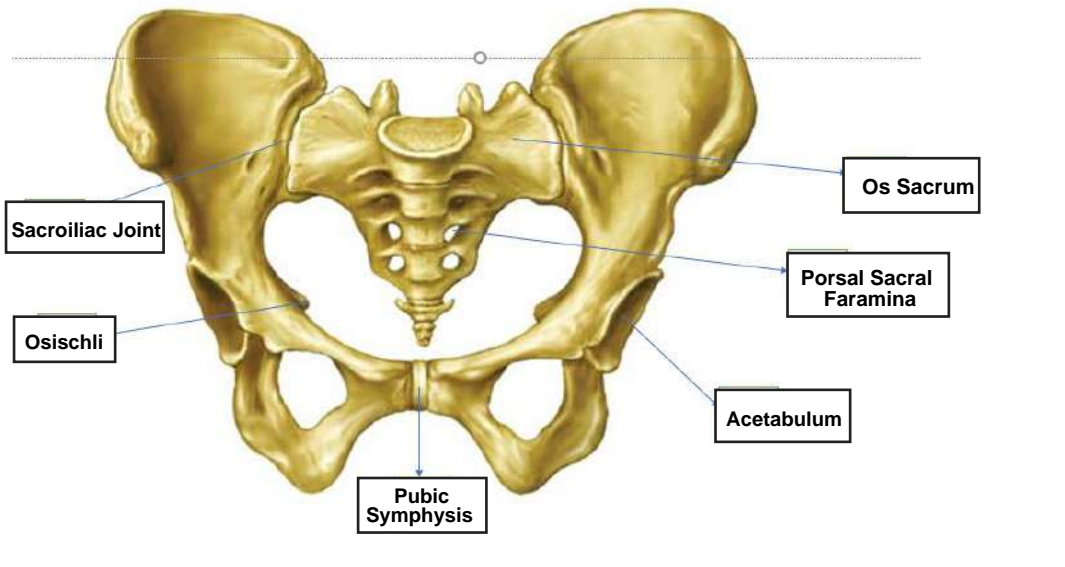
WORKSHEETS (LEMBAR KERJA)

Mata Kuliah	: Anatomi
Materi	: Anatomi Reproduksi
NIM>Nama Mahasiswa	: 2110101019/Aris Fatmala

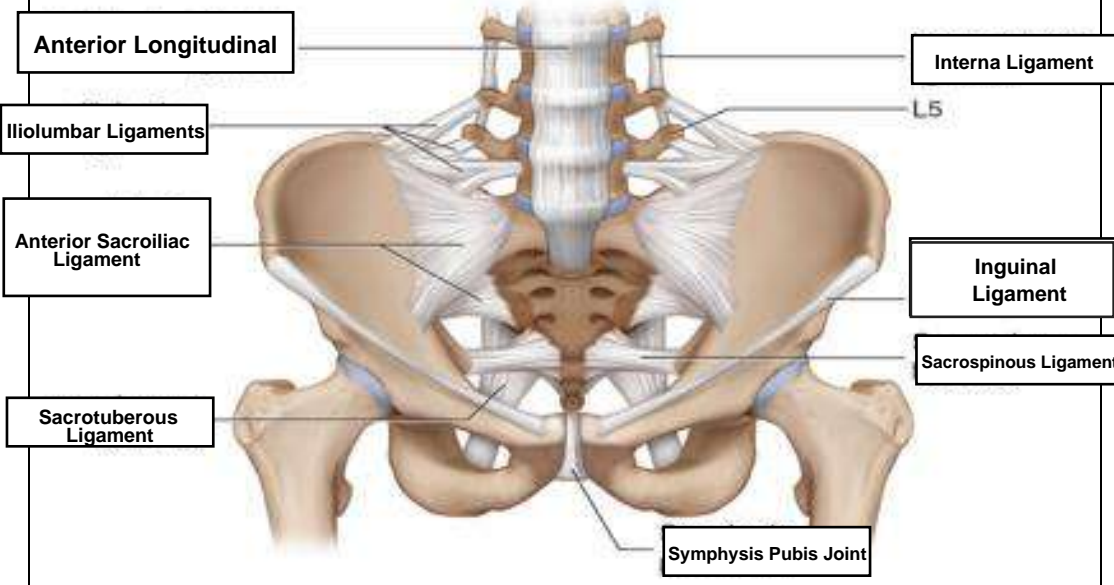
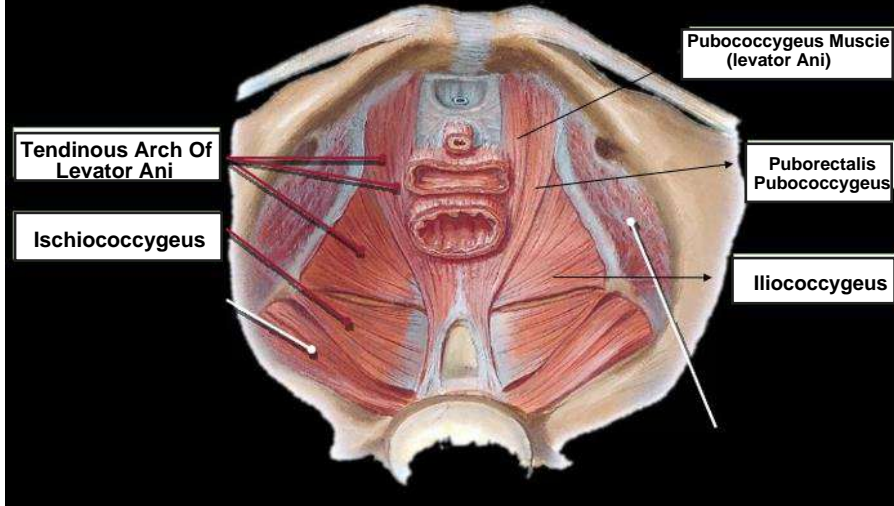
No	Keterangan	Pembahasan
1		 <p>This diagram illustrates the female reproductive system. Key internal structures labeled include the Ovarian Artery and Vein, Ampulla, Isthmus, Fundus Of Uterus, Uterine Tube, Mesovarium, Suspensory Ligament Of Ovary, Infundibulum, Fimbriae, Myometrium, Perimetrium, Body Of Uterus, Ovary, Round Ligament Of Uterus, Broad ligament, Ovarian Ligament, Uterine Cavity, Endometrium, Uterine Artery and Vein, Isthmus Of Uterus, Internal Os (internal orifice), Cervical Canal, Cervix, Vagina Ruagae, Vaginal Artery, Cervical Os (external Orifice), and Vagina. A reference to 'See Figure 28-19' is present. External structures shown include the Glans Of Clitoris, Mons Pubis, Prepuce Of Clitoris, Urethral Opening, Labia Minora, Vestibule, Hymen (torn), Labia Majora, Posterior Fourchet, Perineum, and Anus. A reference to 'See Figure 28-21' is also present.</p>
		 <p>This diagram shows the external female genitalia (vulva). Labels include the Glans Of Clitoris, Mons Pubis, Prepuce Of Clitoris, Urethral Opening, Labia Minora, Vestibule, Hymen (torn), Labia Majora, Posterior Fourchet, Perineum, and Anus.</p>

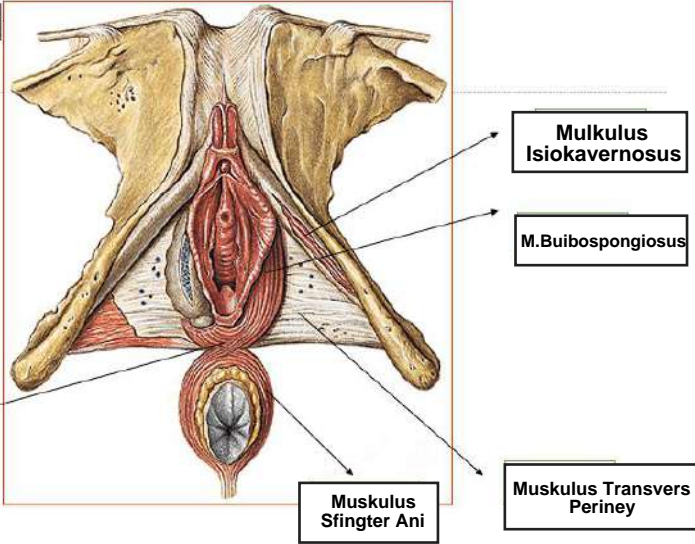
No	Keterangan	Pembahasan
		<p>Urinary Bladder</p> <p>Ureter</p> <p>Seminal Vesicle</p> <p>Ejaculatory Duct</p> <p>Rectum</p> <p>Prostate Gland</p> <p>Urethra</p> <p>Penis</p> <p>Glans Penis</p> <p>Prepuce</p> <p>Anus</p> <p>Bulbourethral Gland</p> <p>Ductus Deferens</p> <p>Epididymis</p> <p>Testis</p> <p>Scrotum</p>
		<p>Base Of Sacrum</p> <p>Greater Sciatic Notch</p> <p>Anterior Superior Iliac Spine</p> <p>Sacral Promontory</p> <p>Acetabulum</p> <p>Pubis</p> <p>Obturator Foramen</p> <p>Ischium</p> <p>Tubercle Of Iliacrest</p> <p>Ilium</p> <p>Coxal Bone</p> <p>Incisura Ischiadica Major</p>

No	Keterangan	Pembahasan
----	------------	------------

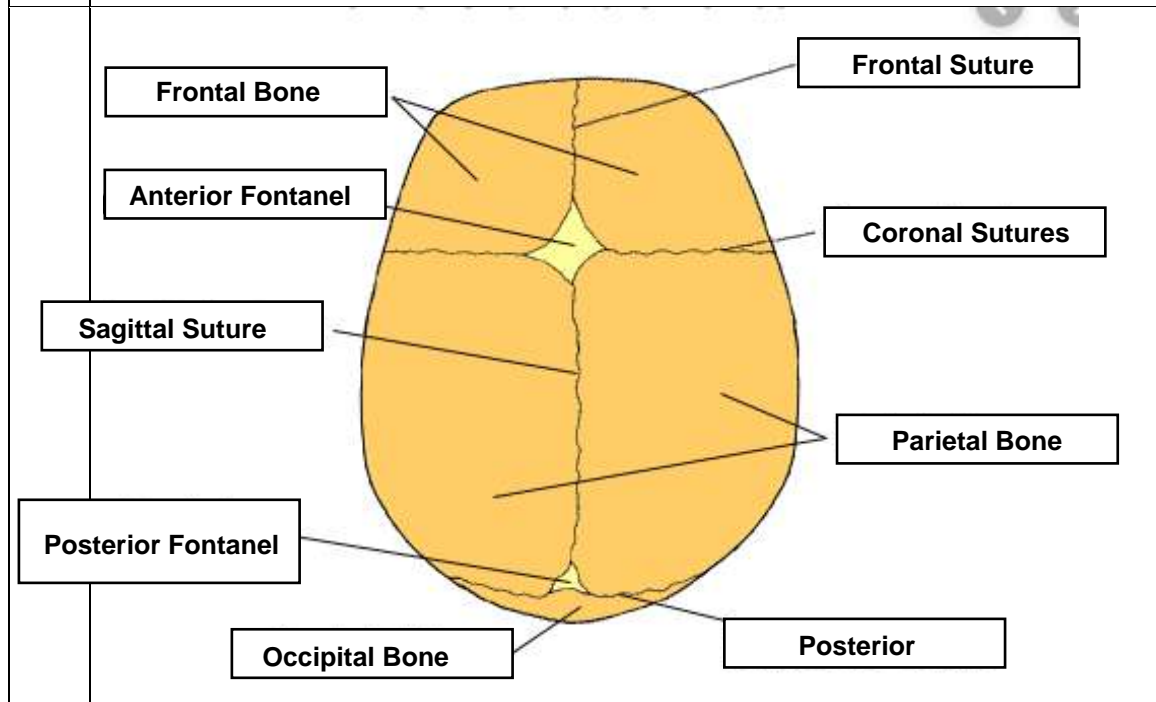
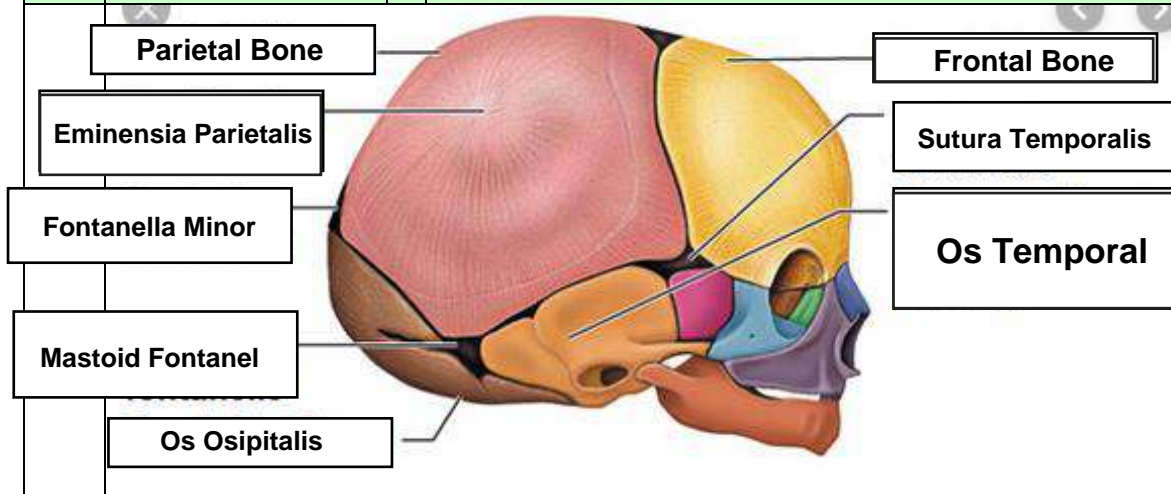


• Persendian pada pelvis : **Sakroiliaca** kanan dan kiri (27), **Sakrokoksigeus**..(28), **Sakrolumbalis**.....(29)

No	Keterangan	Pembahasan
		
		
	<p>Jelaskan jenis panggul</p> <ol style="list-style-type: none"> Jenis Gynaecoid <ul style="list-style-type: none"> - bentuk hampir mirip lingkaran - Diameter anteroposterior kira-kira sama dengan diameter transversa - ditemukan pada 45% wanita. Merupakan jenis panggul tipikal wanita (female type) Jenis Anthropoid <ul style="list-style-type: none"> - Bentuk ellips membujur anteroposterior - Diameter anteroposterior lebih besar dari diameter transversa - Jenis ini ditemukan pada 35% wanita Jenis Android <ul style="list-style-type: none"> - Bentuk hampir segitiga - Diameter transversal terbesar terletak di posterior dekat sakrum. - Dinding samping panggul membentuk sudut yang makin sempit ke arah bawah - ditemukan pada 15% wanita - jenis panggul tipikal pria (male type) Jenis Platypelloid <ul style="list-style-type: none"> - jenis ginekoid yang menyempit pada arah muka belakang - Diameter transversa jauh lebih lebar dari diameter anteroposterior - ditemukan pada 5% wanita 	

No	Keterangan	Pembahasan
	<p>Click to ad</p>	 <p>Muskulus Bulbocavernosus</p> <p>Muskulus Sphincter Ani</p> <p>Muskulus Transvers Periney</p> <p>M. Buibospongiosus</p> <p>Mulculus Isiokavernosus</p>
	<p>Sebutkan ukuran ukuran panggul dalam :</p>	<ol style="list-style-type: none"> 1. Conjugata vera anatomica panjang jarak dari pinggir atas simfisis ke promontorium (lebih kurang 11,5 cm). 2. Conjugata vera obstetrika panjang jarak dari pinggir posterior simfisis ke promontorium (lebih kurang 11 cm). 3. Conjugata diagonalis jarak bagian bawah simfisis sampai ke promontorium (12,5 cm). 4. Diameter tranversa jarak terjauh garis melintang pada pintu atas panggul/linea terminalis (lebih kurang 13 cm). 5. Diameter obliqua garis dari artikulasio sakroiliaka ke titik persekutuan antara diameter transversa dan konjugata vera dan diteruskan ke linea innominata (lebih kurang 12,5 cm). 6. Konjugata obstetrik jarak dari bagian dalam tengah simfisis ke promontorium
	<p>Ukuran panggul luar</p>	<p>Conjugata boudelogeu jarak processus vertebra lumbalis ke 5 dengan pinggir atas sympisis pubis ,ukuran 18-20 cm.</p> <p>Distansia spinarum antara kedua spina iliaka interior superior, ukuran 24-26 cm.</p> <p>Distansia cristarum jarak antara kedua crista iliaka kanan dan kiri, ukuran 28-30 cm.</p> <p>Distansia tuberum jarak tuber iskii kanan dan kiri, ukuran 8-10 cm.</p>

No	Keterangan	Pembahasan
----	------------	------------



Jelaskan bidang hodge :

Bidang hodge adalah bidang khayal untuk menentukan seberapa jauh bagian depan anak turun ke dalam rongga panggul. Bidang hodge terbagi menjadi 4, yaitu :

- ~Bidang Hodge I: Bidang yang dibentuk pada lingkaran PAP dengan bagian atas simfisis dan promontorium.
- ~Bidang Hodge II: Bidang ini sejajar dengan bidang Hodge I terletak setinggi bagian bawah simfisis.
- ~Bidang Hodge III: Bidang ini sejajar dengan bidang Hodge I dan II, terletak setinggi spina iskiadika kanan dan kiri.
- ~Bidang Hodge IV: Bidang ini sejajar dengan bidang Hodge I, II, dan III, terletak setinggi os koksigeus.