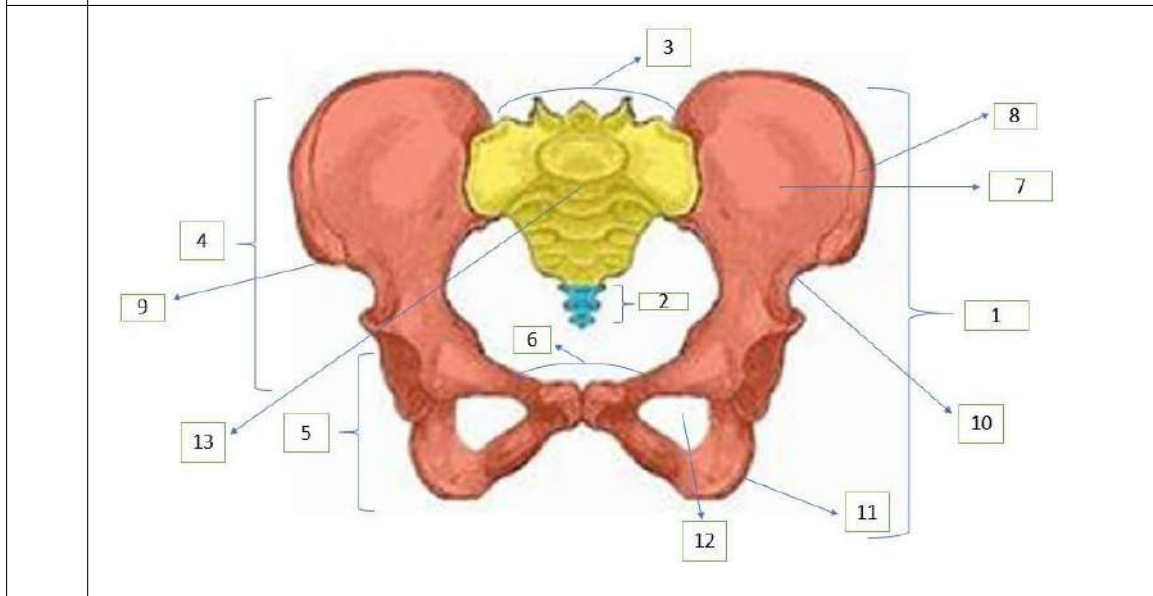
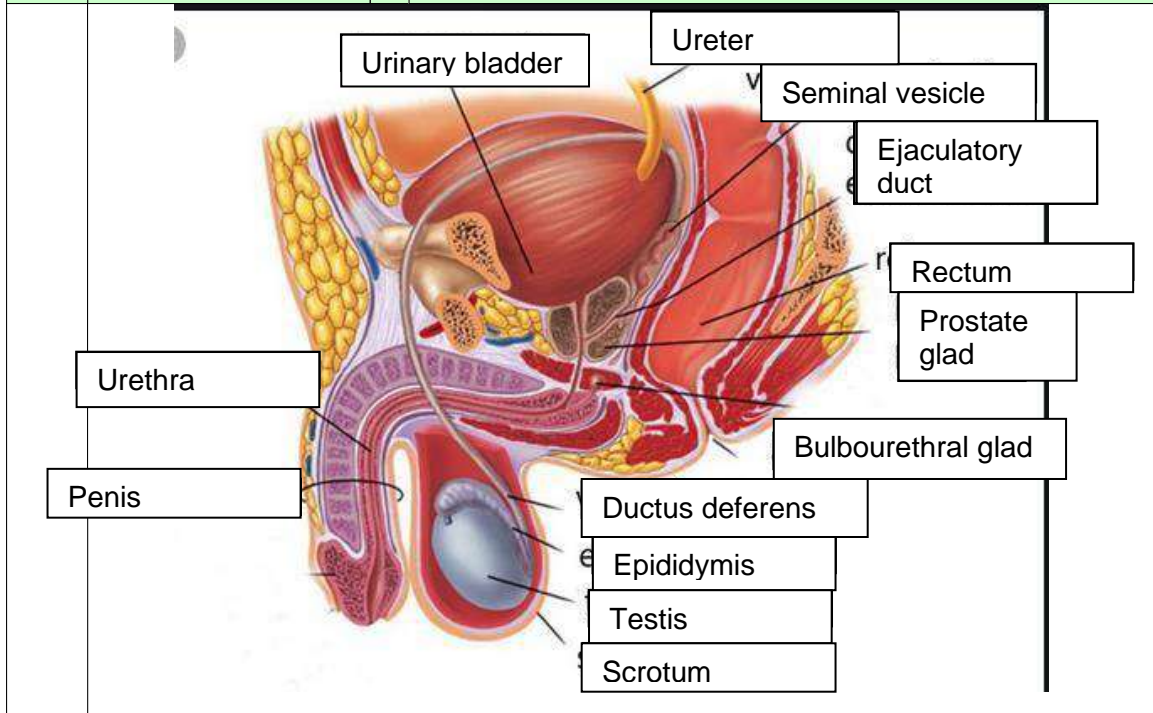


WORKSHEETS (LEMBAR KERJA)

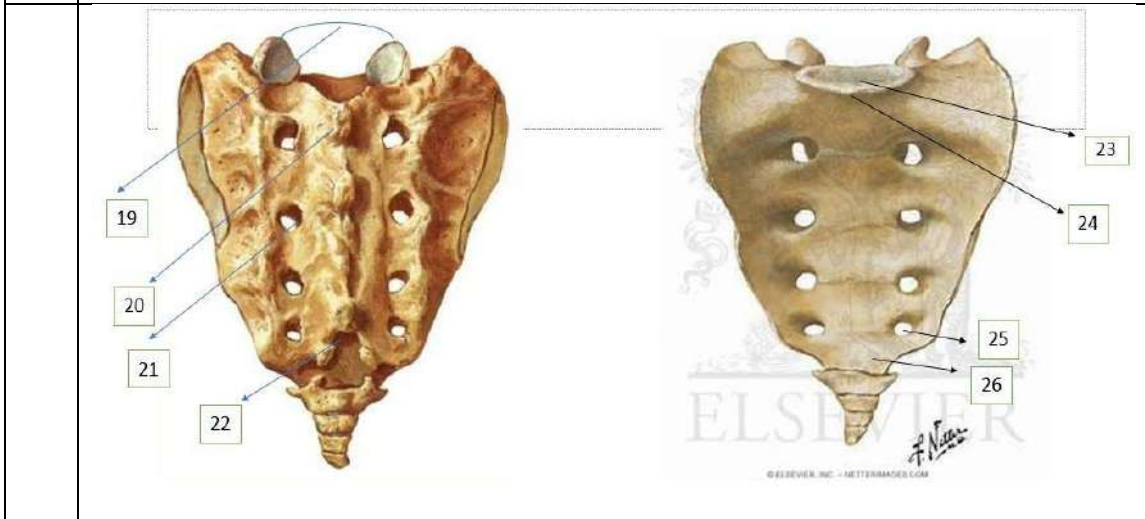
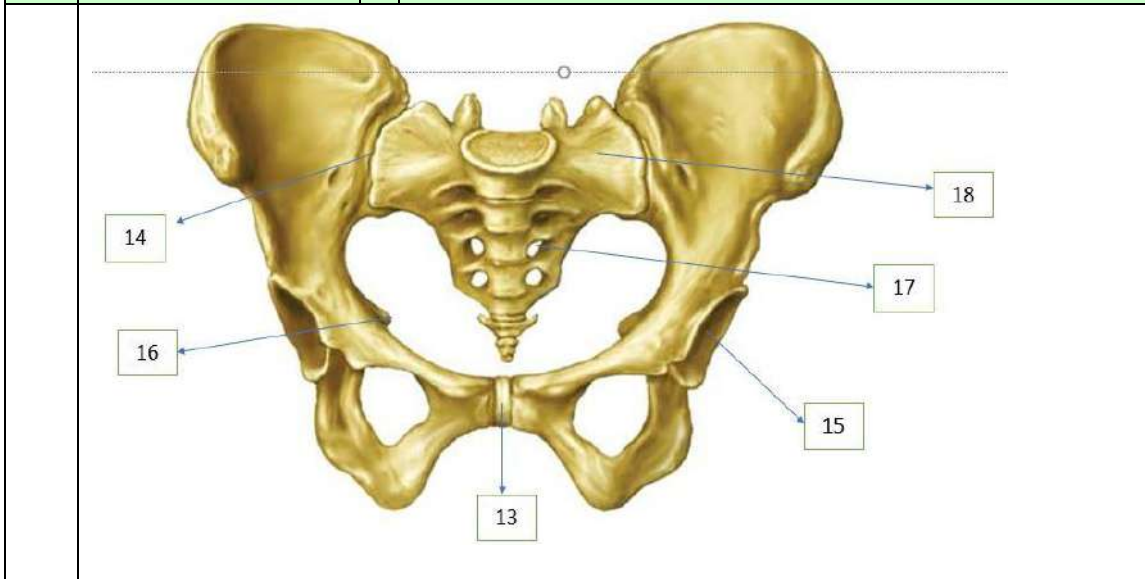
Mata Kuliah	: Anatomi
Materi	: Anatomi Reproduksi
NIM>Nama Mahasiswa	: 2110101084/Laila Oktaviyana

No	Pembahas
1	

No	Keterangan	Pembahasan
----	------------	------------



No	Keterangan	Pembahasan
----	------------	------------

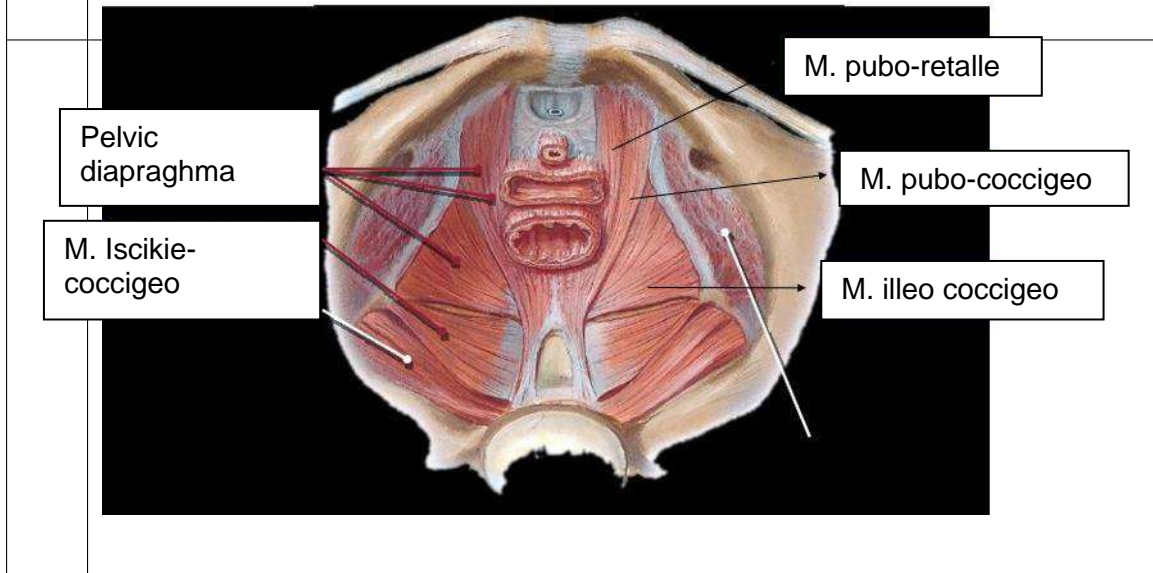
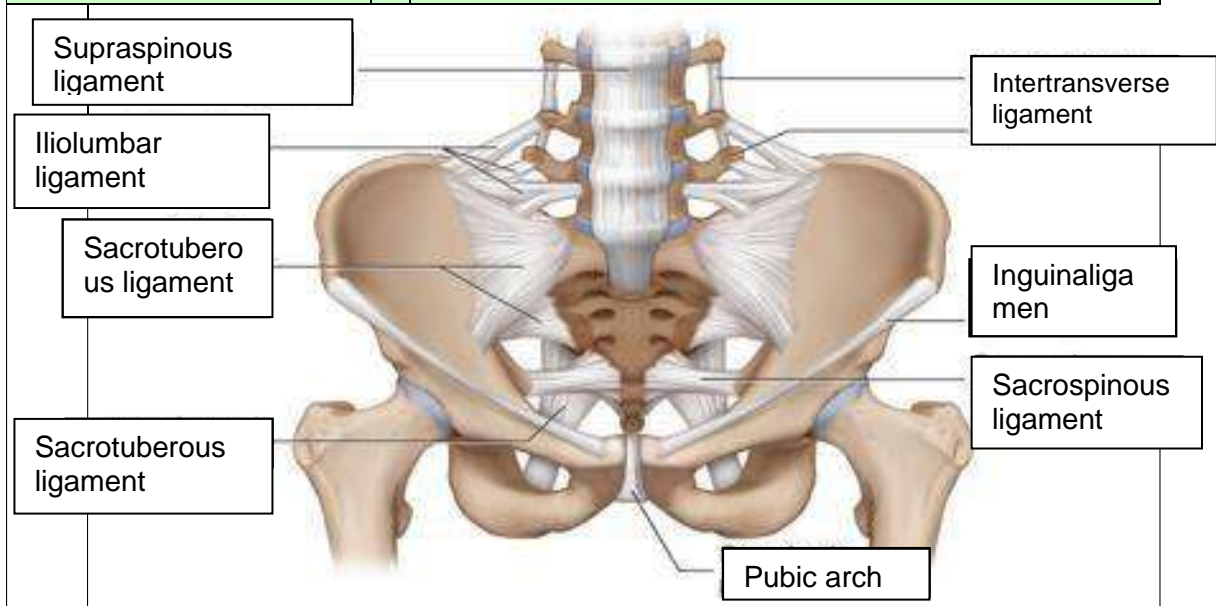


• Persendian pada pelvis
 (27),(28),(29)

Two diagrams of the hip joint and surrounding muscles. Left diagram (anterior view): 30 (gluteus medius), 31 (gluteus minimus), 32 (gluteus maximus). Right diagram (lateral view): 33 (gluteus medius), 34 (gluteus minimus), 35 (gluteus maximus), 36 (ischium), 37 (acetabulum).

	<ol style="list-style-type: none"> 1. Os coxae 2. Coccyx 3. Base of sacrum 4. Coxal bone 5. Coxa 6. Pubic tubercle 7. Ilium 8. Iliac crest 9. Anterior superior iliac spine 10. Spina iliaca anterior inferior 11. Ischium 12. The obturator foramen 13. Pubic arch 14. Sacral promontory 15. Acetabulum 16. Ischial spine 17. Foramina sacralia anteriora 18. Ala ossis sacri 19. Proc. Anticularis superior 20. Spinous tubercles 	<ol style="list-style-type: none"> 21. Dorsal sacral foramina 22. Sacral hiatus 23. Basis ossis sacri 24. Promontorium 25. Foramina sacralia anteriora 26. Apex of sacrum 27. Mempunyai 4 buah sendi, yakni 2 buah sakroiliaka kanan dan kiri 28. Sendi sakrokokigeus 29. Sendi sakrolumbalis 30. Passus minor 31. Passus major 32. Lacus 33. Musculus piramidalis 34. Musculus obturator internus 35. Musculus quadratus femoris 36. Musculus gemelli inferior 37. Musculus gemelli superior
--	---	--

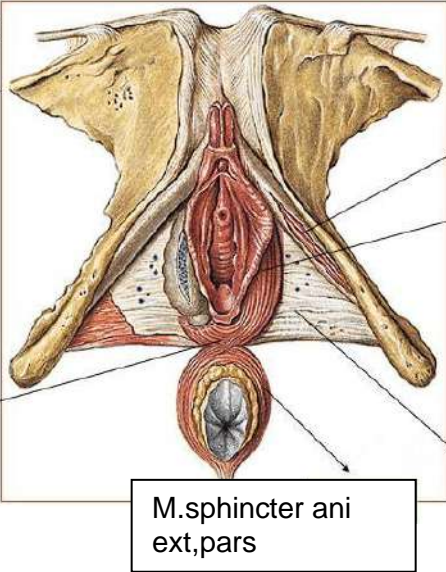
No	Keterangan	Pembahasan
----	------------	------------



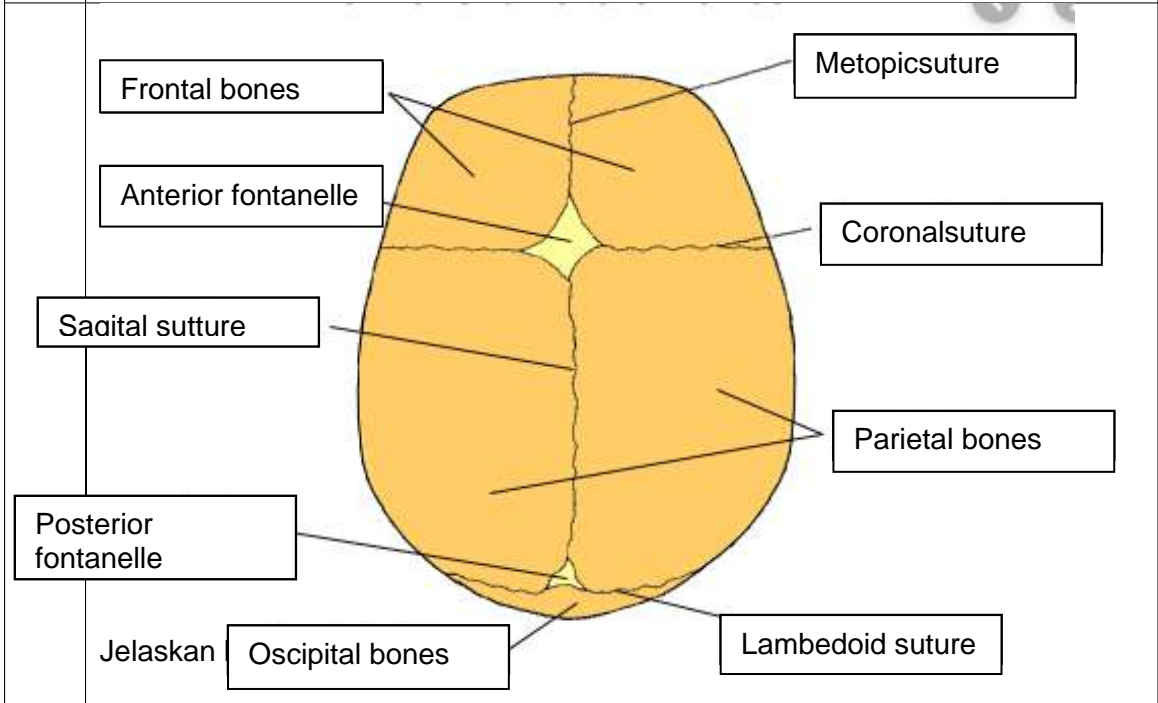
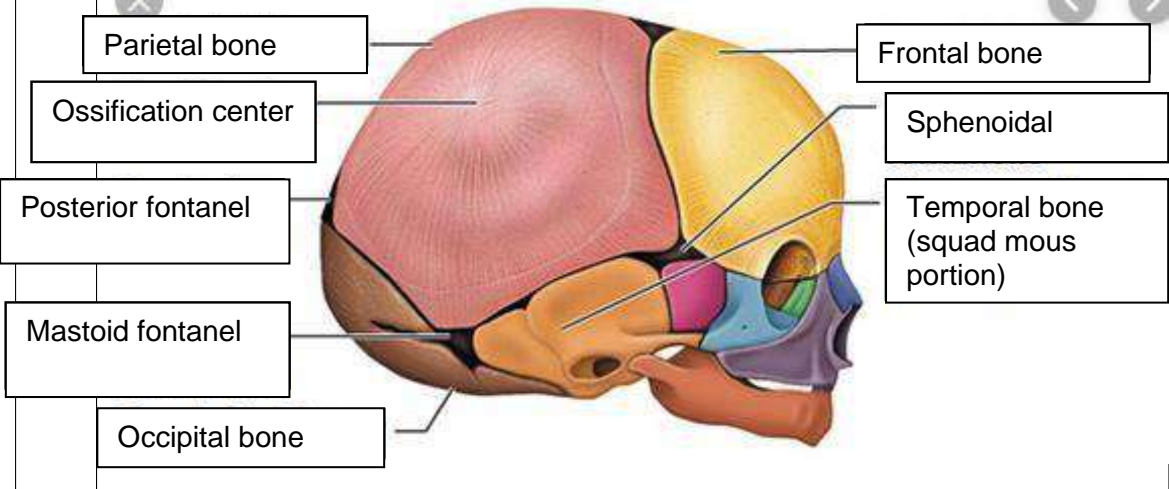
Jelaskan jenis panggul

1. Ginekoid, ginekoid merupakan bentuk panggul yang paling umum pada perempuan. Bentuk cenderung bulat dan terbuka. Ini jenis panggul yang paling memudahkan persalinan lewat vagina. Ukurannya lebih lebar memberi ruang cukup luas bagi pergerakan bayi.
2. Androin, Android merupakan bentuk panggul yang umum dimiliki laki-laki. Android lebih sempit dengan bentuk seperti hati. Bentuk panggul android bisa lebih menyulitkan saat persalinan karena lebih sempit.
3. Anthropoid, anthropoid merupakan bentuk panggul cenderung sempit dan dalam. Bentuknya seperti oval/telur. Panggul ini lebih sempit dari pada ginekoid. Persalinan spontan tetap bisa terjadi namun perlu waktu yang lama.

Platypelloid, platypelloid merupakan jenis panggul yang jarang ditemukan. Karenan bentuknya lebar namun dangkal, seperti telur yang dibaringkan di satu sisi. Persalinan spontan bagi perempuan dengan bentuk panggul ini mungkin sulit karena lebih sulit.

No	Keterangan	Pembahasan
	<p>Click to ad</p>	 <p>M. ischiocavernosus</p> <p>M. bulbospongiosus</p> <p>Fascial diaphragmati</p> <p>M. sphincter ani ext, pars</p> <p>Posterior/central tendon of perineum</p>
		<p>Sebutkan ukuran ukuran panggul dalam</p> <p>Conjugata vera anatomica... 11cm.....</p> <p>Conjugata vera obstetrika... 12.5cm.....</p> <p>Conjugata diagonalis... 1.5 cm.....</p> <p>Diameter transversa... 12.5-13 cm.....</p> <p>Diameter obliqua ... 13 cm.....</p>
		<p>Ukuran panggul luar</p> <p>Conjugata boudelogeu... 18-20 cm.....</p> <p>Distansia spinarum... 23-26 cm.....</p> <p>Distansia cristarum... 28-32 cm.....</p> <p>Distansia tuberum... 10.5 cm.....</p>

No	Keterangan	Pembahasan
----	------------	------------



Jelaskan