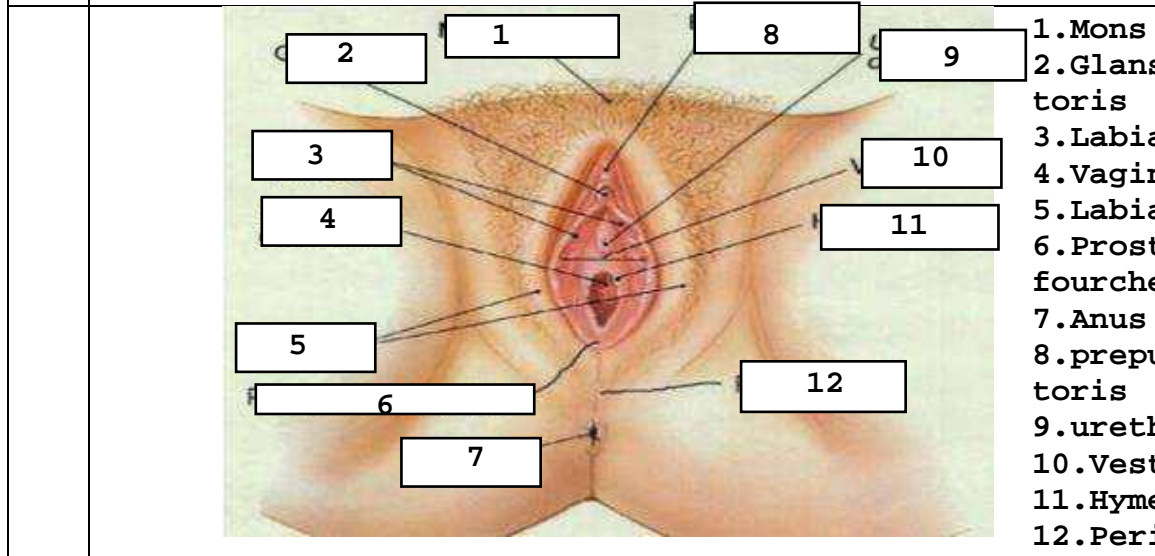
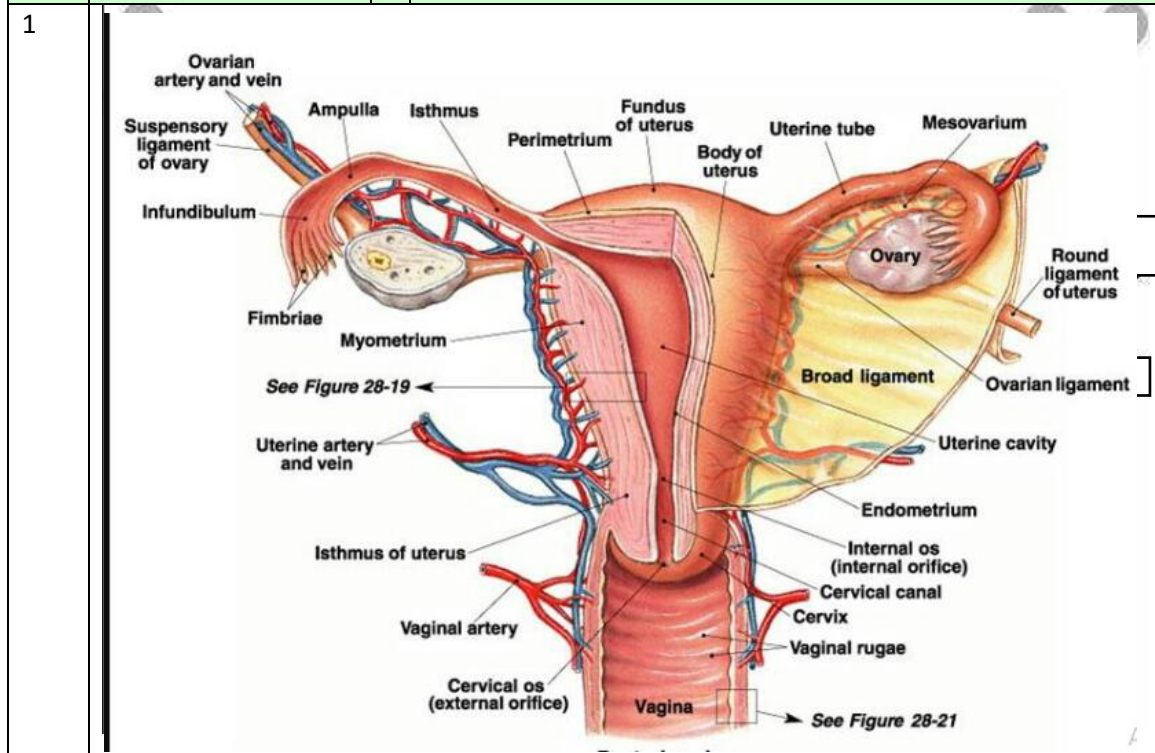


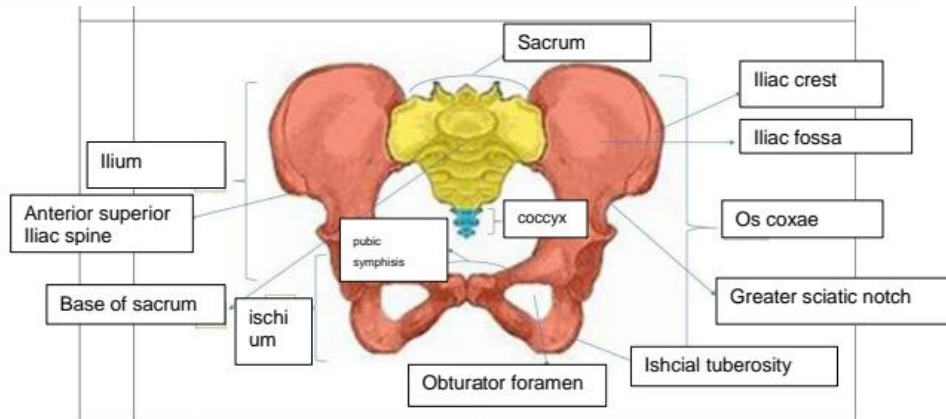
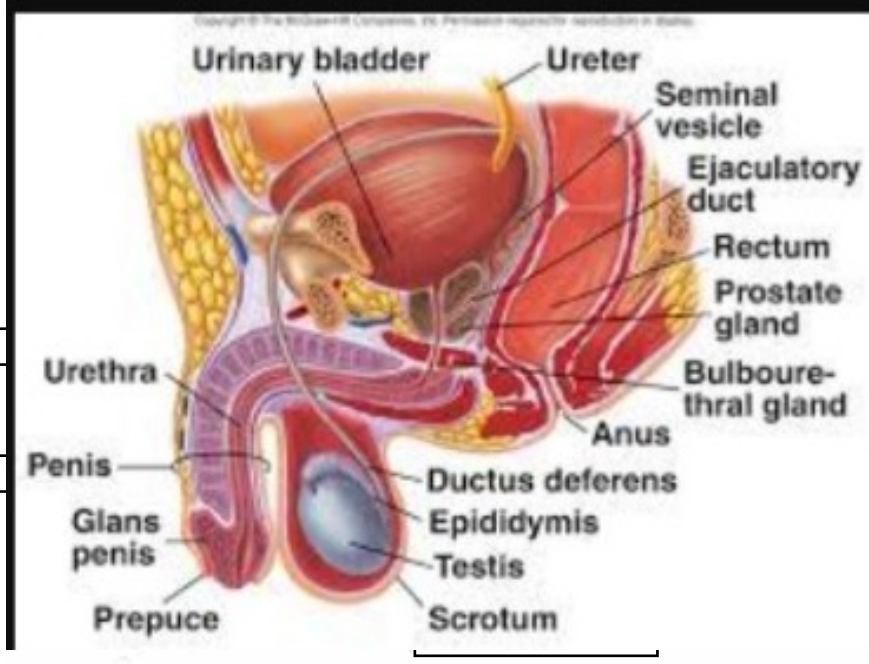
WORKSHEETS (LEMBAR KERJA)

Mata Kuliah	: Anatomi
Materi	: Anatomi Reproduksi
NIM>Nama Mahasiswa	: 2110101118/SUCI RAMADHINNA

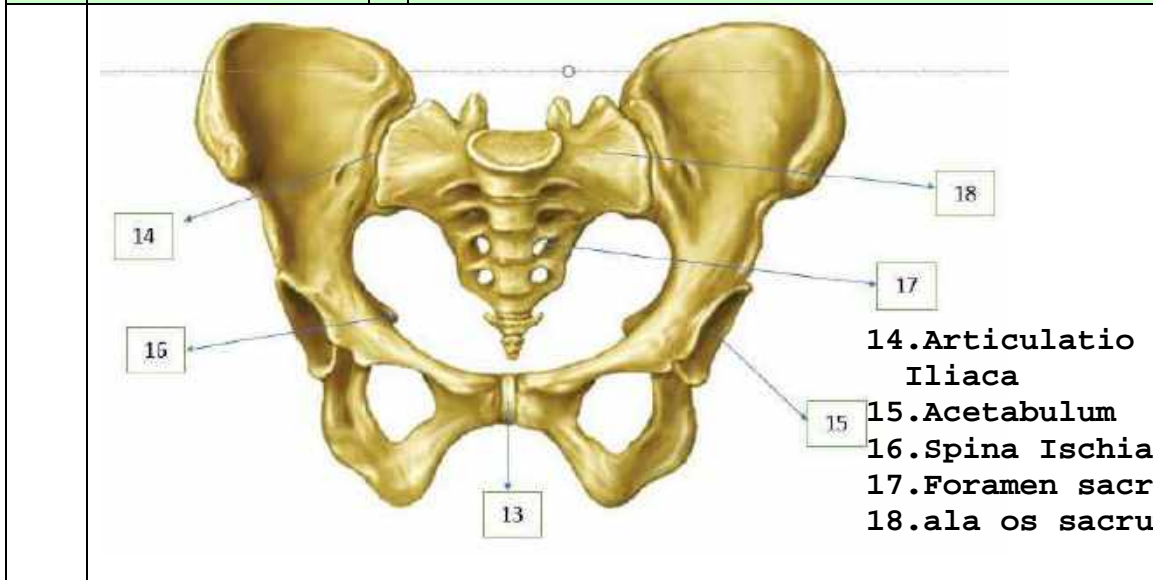
No	Keterangan	Pembahasan
----	------------	------------



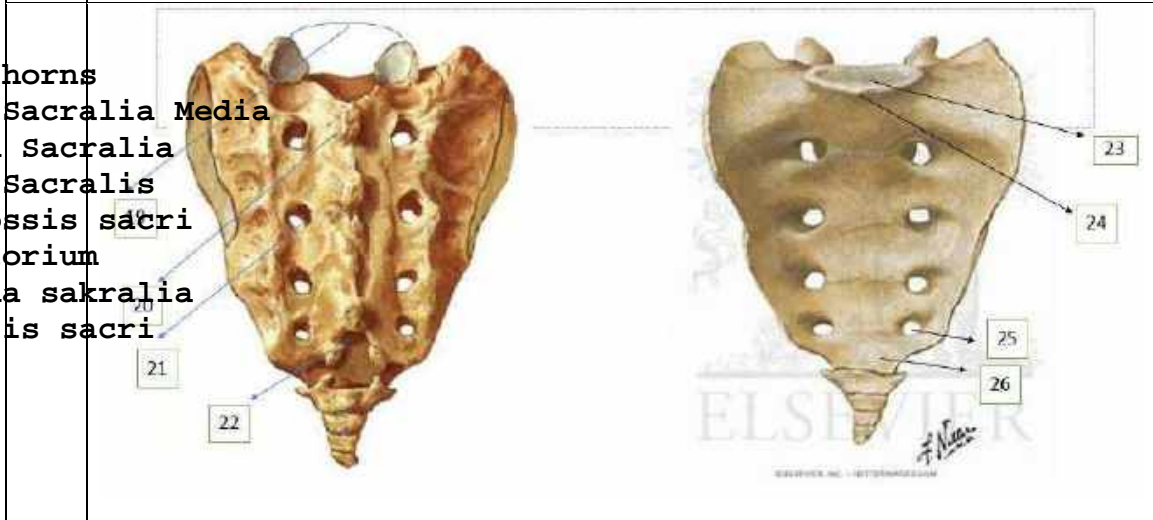
No	Keterangan	Pembahasan
----	------------	------------



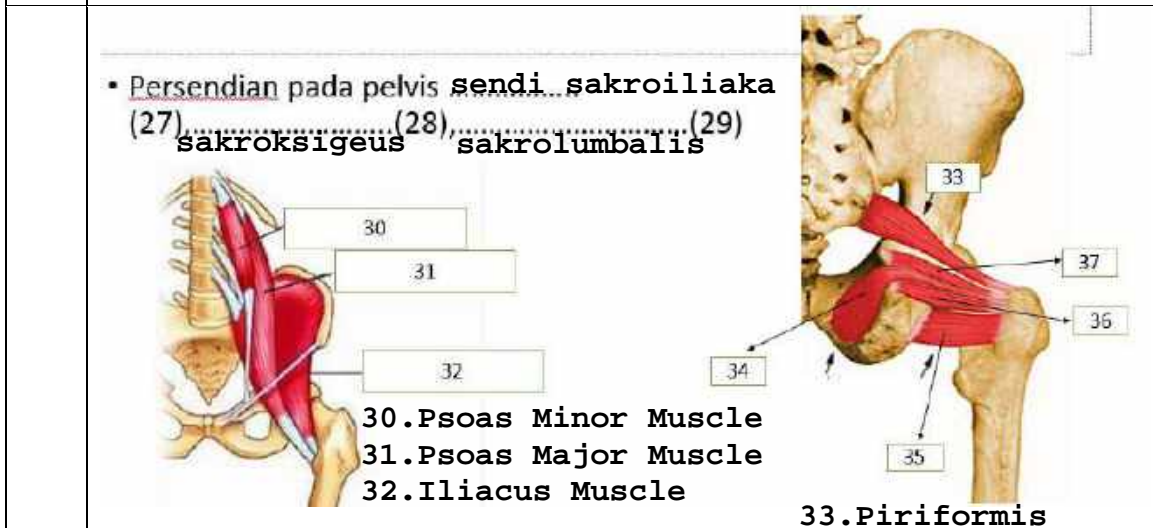
No	Keterangan	Pembahasan
----	------------	------------



- 14. Articulatio sacro Iliaca
- 15. Acetabulum
- 16. Spina Ischiadica
- 17. Foramen sacralia
- 18. ala os sacrum



- 19. sacral horns
- 20. Crista Sacralia Media
- 21. Foramen Sacralia
- 22. Hiatus Sacralis
- 23. Basis ossis sacri
- 24. Promontorium
- 25. Foramina sakralia
- 26. Apex osis sacri

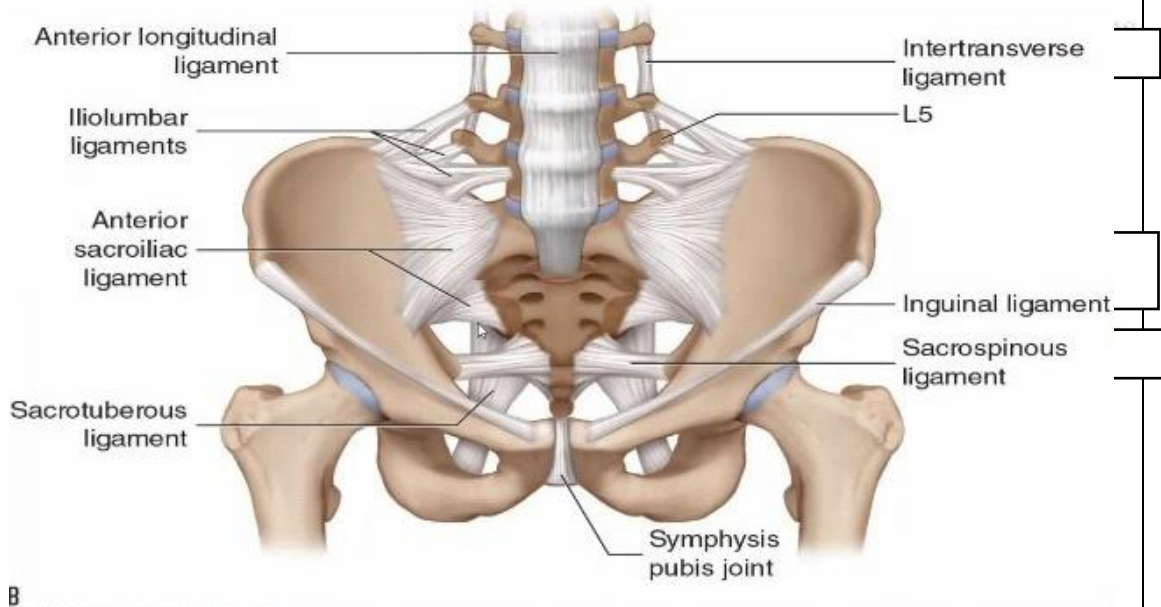


• Persendian pada pelvis sendi sakroiliaka (27), sakroksigeus (28), sakrolumbalis (29)

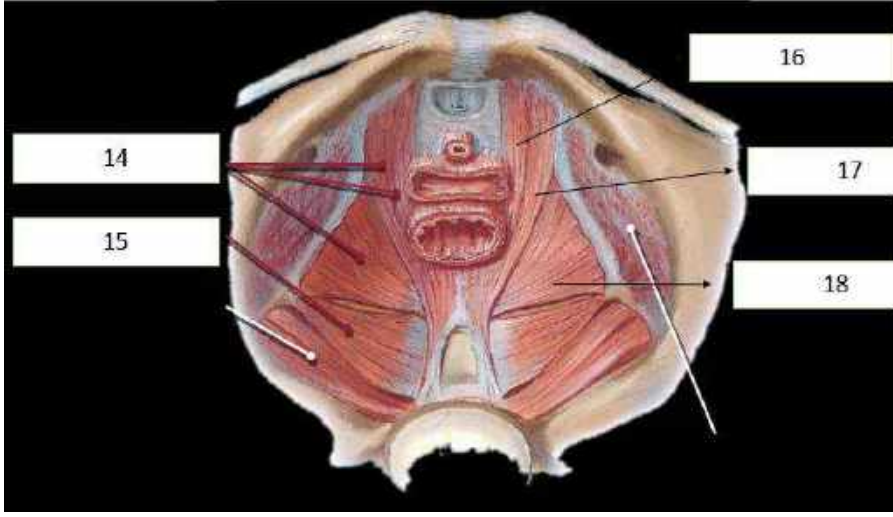
- 30. Psoas Minor Muscle
- 31. Psoas Major Muscle
- 32. Iliacus Muscle

- 33. Piriformis
- 34. Obturator internus
- 35. Quadratus Femoris
- 36. Inferior gemellus
- 37. Superior gemellus

No	Keterangan	Pembahasan
----	------------	------------



B



- 14. Levator ani
- 15. Coccygeus
- 16. puborectalis
- 17. Pubococcygeus
- 18. Iliococcygeus

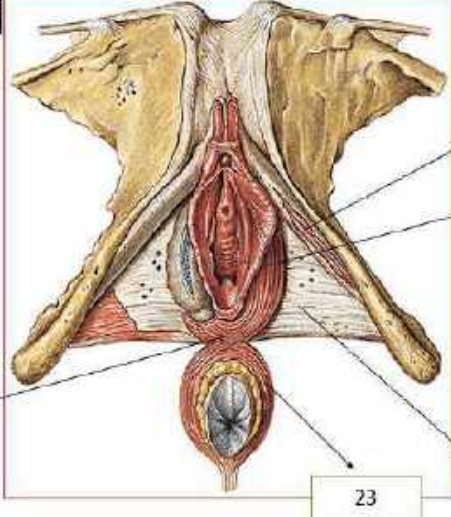
Jelaskan jenis panggul

Ginekoid adalah bentuk panggul yang paling umum pada perempuan. bentuknya cenderung bulat dan terbuka. Ini adalah jenis panggul yang paling memudahkan persalinan lewat vagina. Ukurannya yang lebar memberi ruang cukup luas bagi pergerakan bayi saat persalinan.

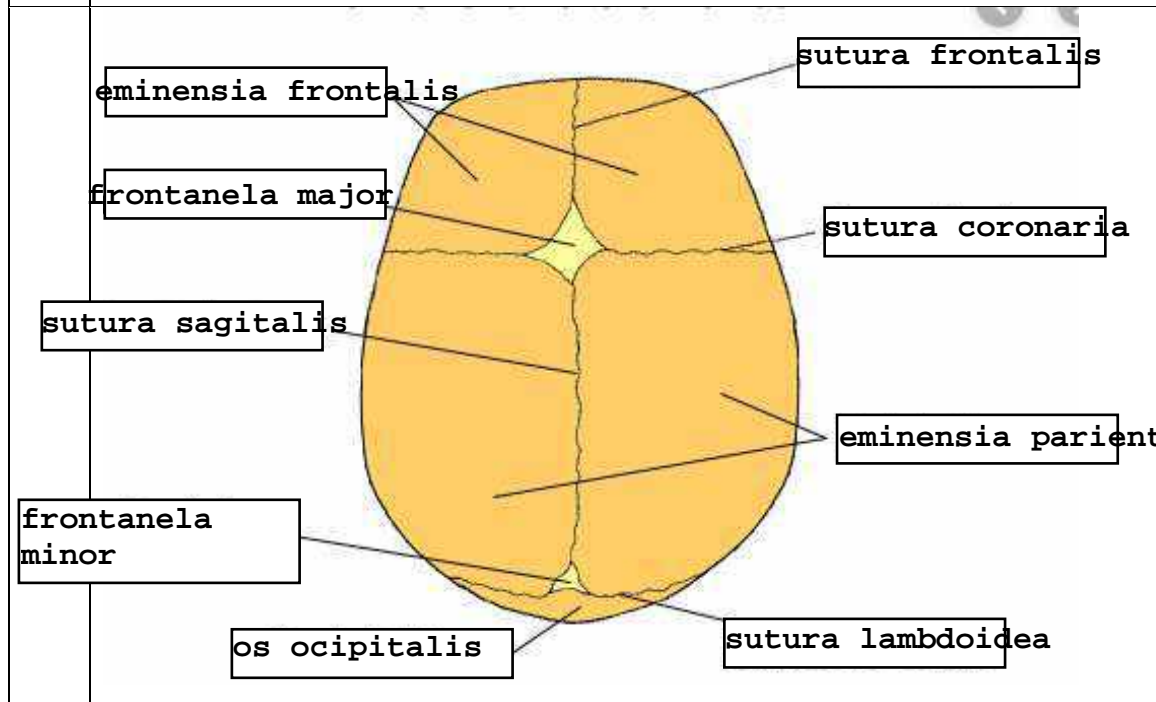
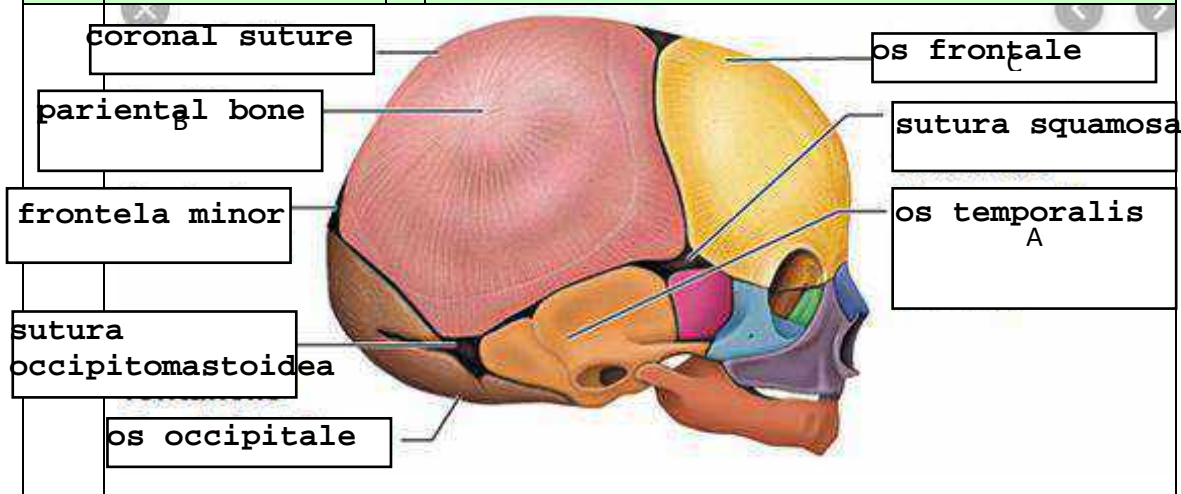
Android adalah bentuk panggul yang umum dimiliki laki-laki. Dibandingkan dengan bentuk panggul ginekoid, android lebih sempit dengan bentuk seperti hati. Bentuk panggul android bisa lebih menyulitkan saat persalinan karena ruang gerak bayi lebih sempit.

Panggul anthropoid cenderung sempit dan dalam. Jika dianalogikan, bentuknya mirip seperti oval atau telur. Bentuk panggul ini lebih sempit daripada ginekoid. Persalinan spontan tetap bisa terjadi namun mungkin perlu waktu lebih lama.

Jenis bentuk panggul platypelloid juga disebut flat pelvis. Ini adalah jenis yang paling jarang ditemukan. Bentuknya lebar namun dangkal, seperti telur yang dibaringkan di satu sisi. Persalinan spontan bagi perempuan dengan bentuk panggul ini mungkin sulit karena lebih sempit.

No	Keterangan	Pembahasan
	<p>Click to ad</p>	 <p>19. Central tendon of perinium 20. M. ischiocavernosus 21. M. bulbospongiosus 22. Fascia diaphragmatis urogenitalis inferior 23. M. sphincter ani ext Pars subcutanea</p>
	<p>Sebutkan ukuran ukuran panggul dalam</p> <p>Conjugata vera anatomica..... 11 cm.....</p> <p>Conjugata vera obstetrika.....</p> <p>Conjugata diagonalis..... 12-13 cm.....</p> <p>Diameter tranversa..... 12,5 - 13 cm.....</p> <p>Diameter obliqua 13 cm.....</p>	
	<p>Ukuran panggul luar</p> <p>Conjugata boudelogeu..... 18-20 cm.....</p> <p>Distansia spinarum..... 24-26 cm.....</p> <p>Distansia cristarum..... 28-32 cm.....</p> <p>Distansia tuberum..... 10,5 cm.....</p>	

No	Keterangan	Pembahasan
----	------------	------------



Jelaskan bidang hodge

Bidang hodge terdiri dari
 hodge I (yakni promontorium pinggir atas simfisis)
 hodge II (yakni hodge sejajar pinggir bawah simfisis)
 hodge III (yaitu shodge yang sejajar dengan spina ischiadika)
 hodge IV (yaitu hodge yang sejajar dengan ujung Cocxygis).