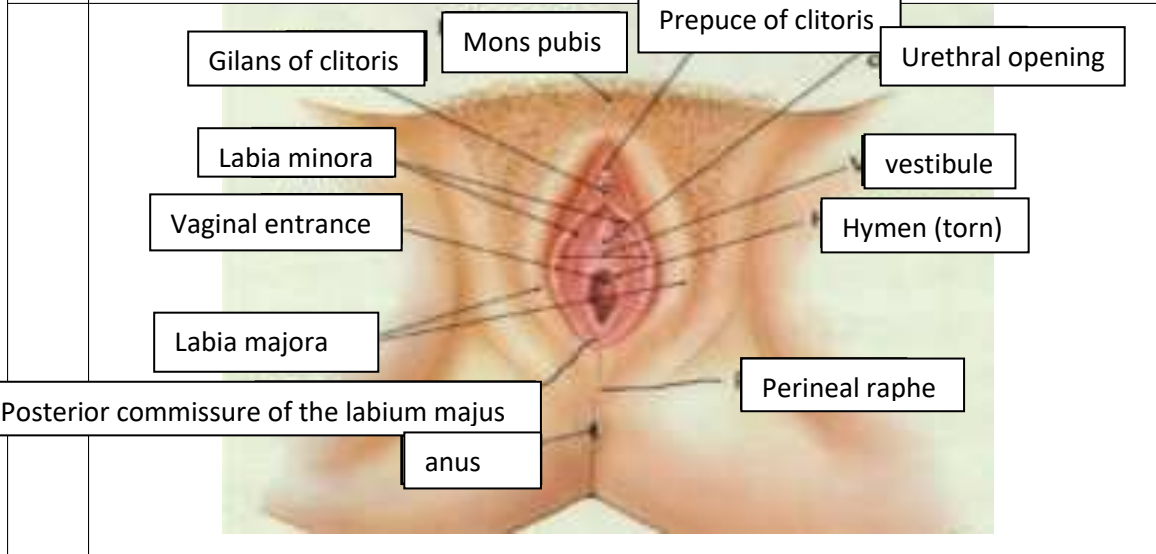
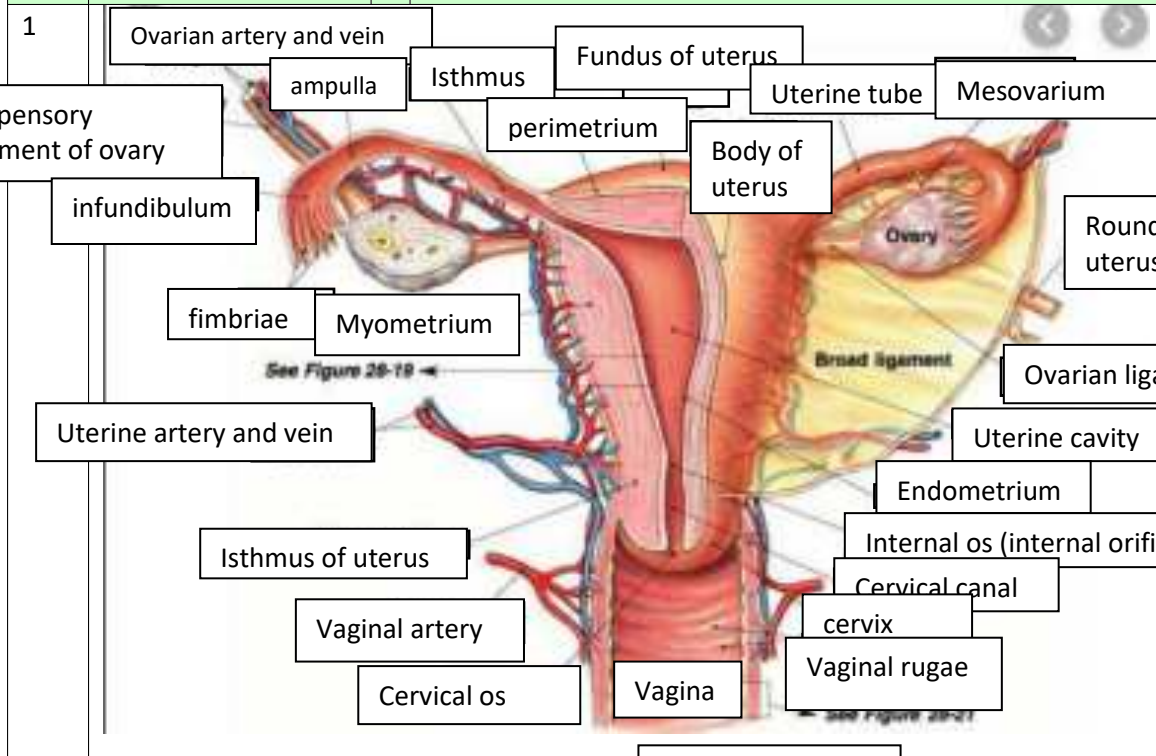


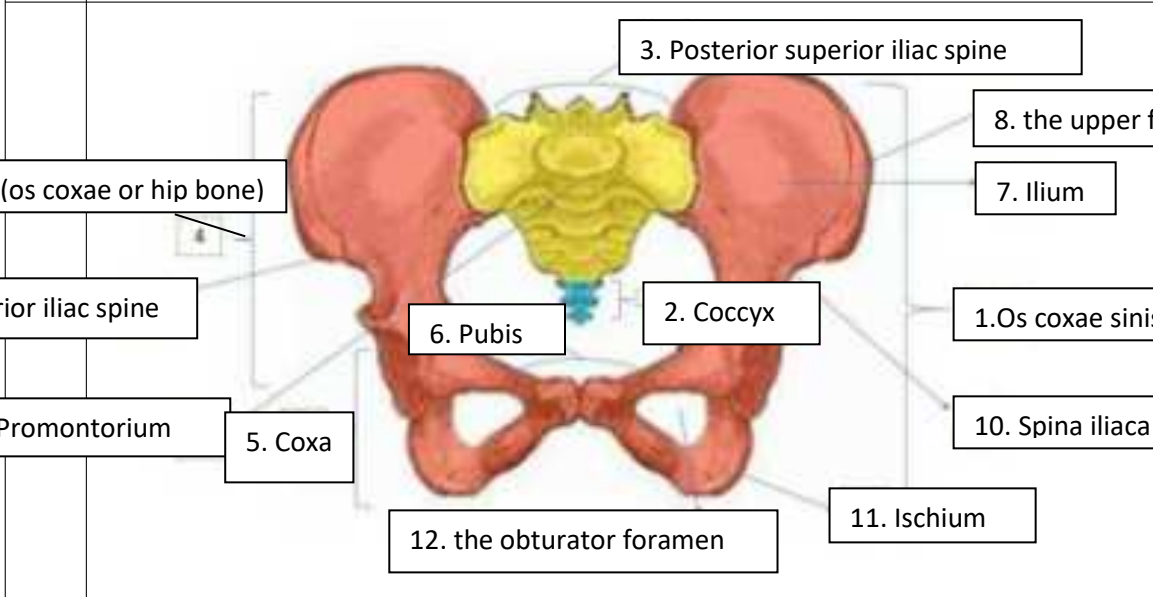
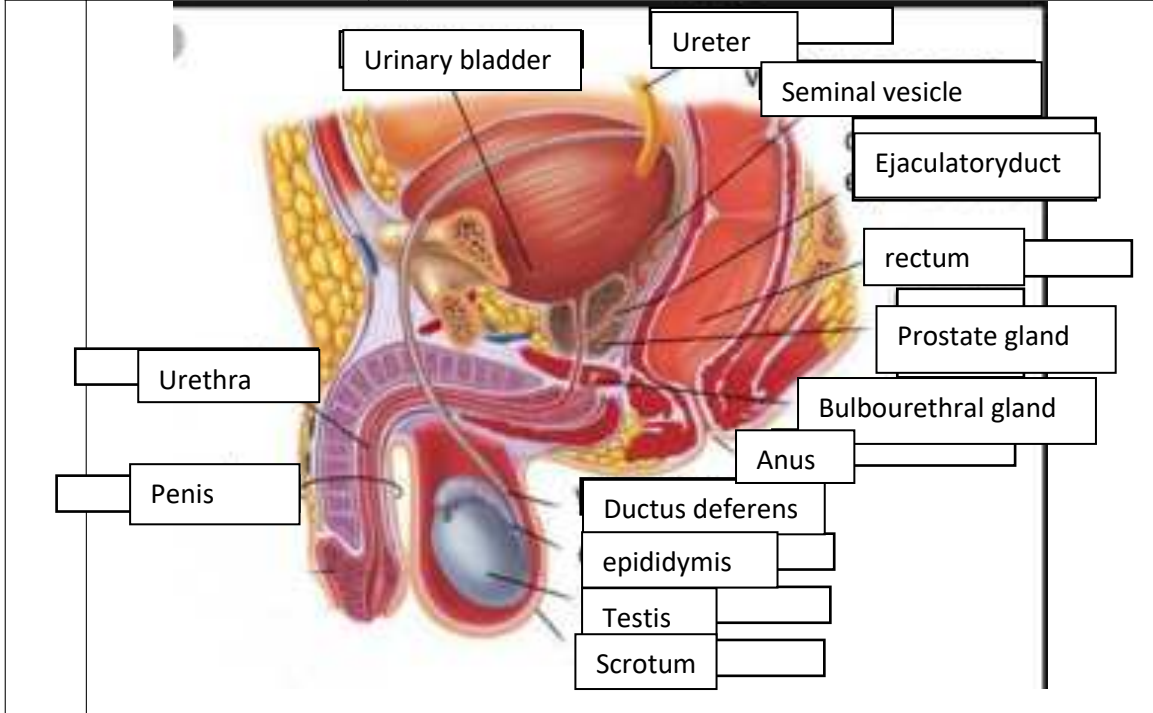
WORKSHEETS (LEMBAR KERJA)

Mata Kuliah	: Anatomi
Materi	: Anatomi Reproduksi
NIM>Nama Mahasiswa	: 2110101073/ Anjeli Sauri

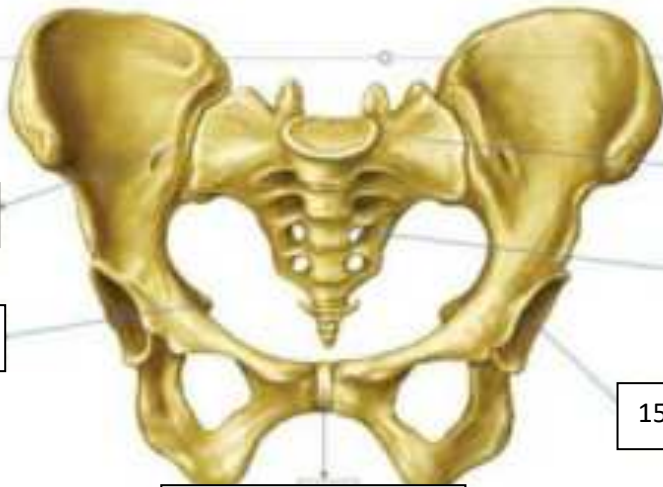No	Keterangan	Pembahasan
----	------------	------------



No	Keterangan	Pembahasan
----	------------	------------



No	Keterangan	Pembahasan
----	------------	------------



14. Sacroiliac joint

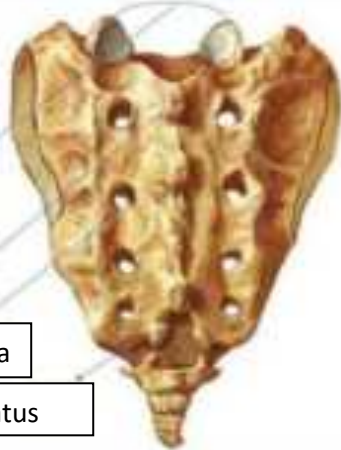
16. Ischial spine

13. pubic symphysis

15. Acetabulum

17. Foramina sacralia anteriora

18. Pars lateralis ossis sacri

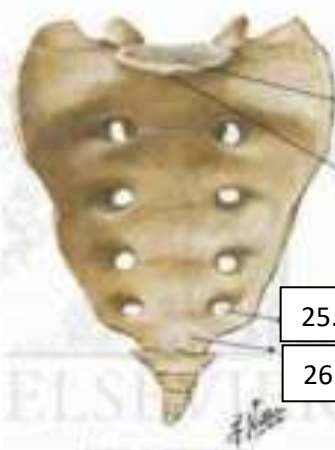


19. Facets of superior articular processes

20. Medium sacral crest

21. Posterior sacral foramina

22. Sacral Hiatus



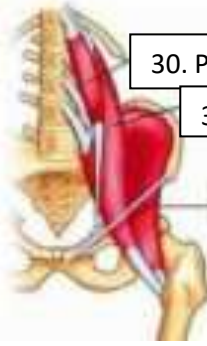
23. Basis ossis sacri

24. Promontorium

25. Posterior sacral foramina

26. Apex of sacrum

• Persedian pada pelvis272829



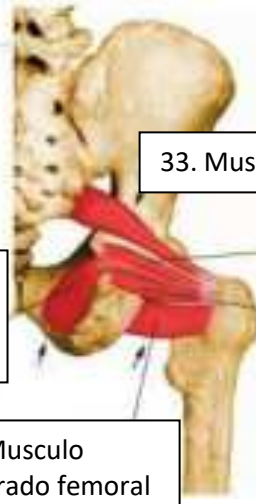30. Psoas minor

31. Psoas major

32. Iliacus

34. Musculo obturator interno

35. Musculo cuadrado femoral

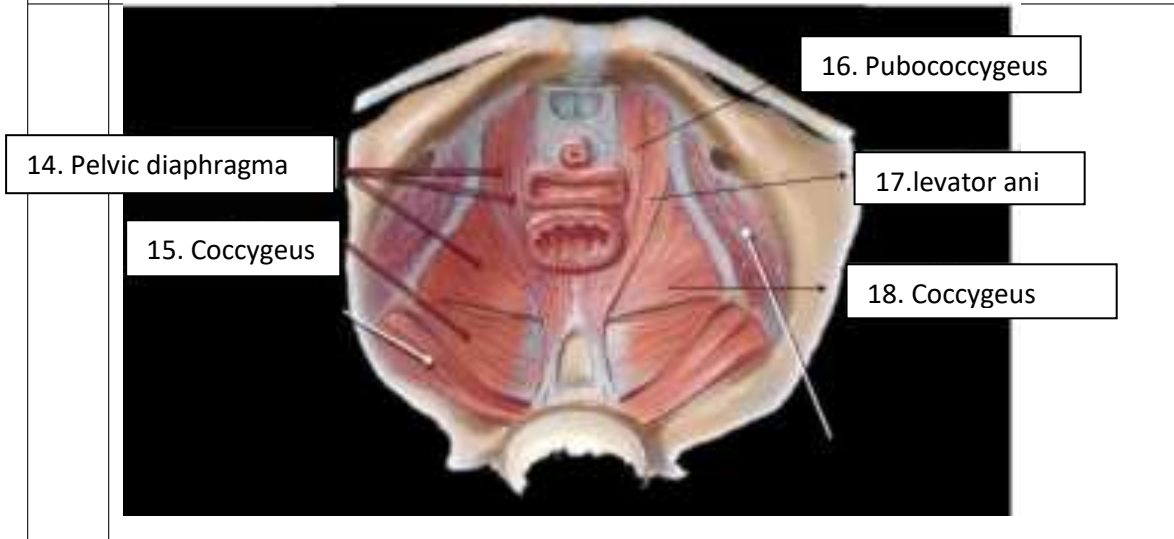
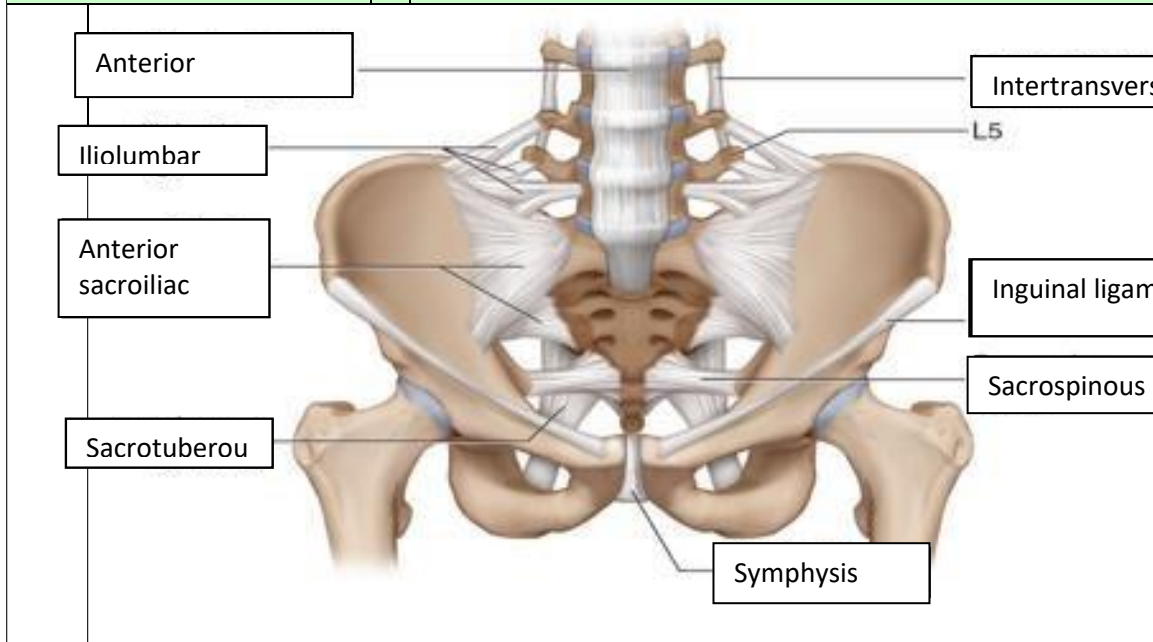


33. Musculo piramidal

37. Musculo Gemelo superior

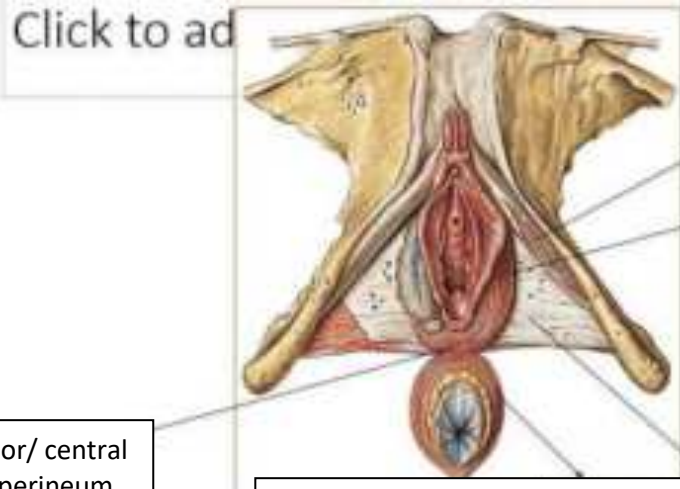
36. Musculo gemelo inferior

No	Keterangan	Pembahasan
----	------------	------------

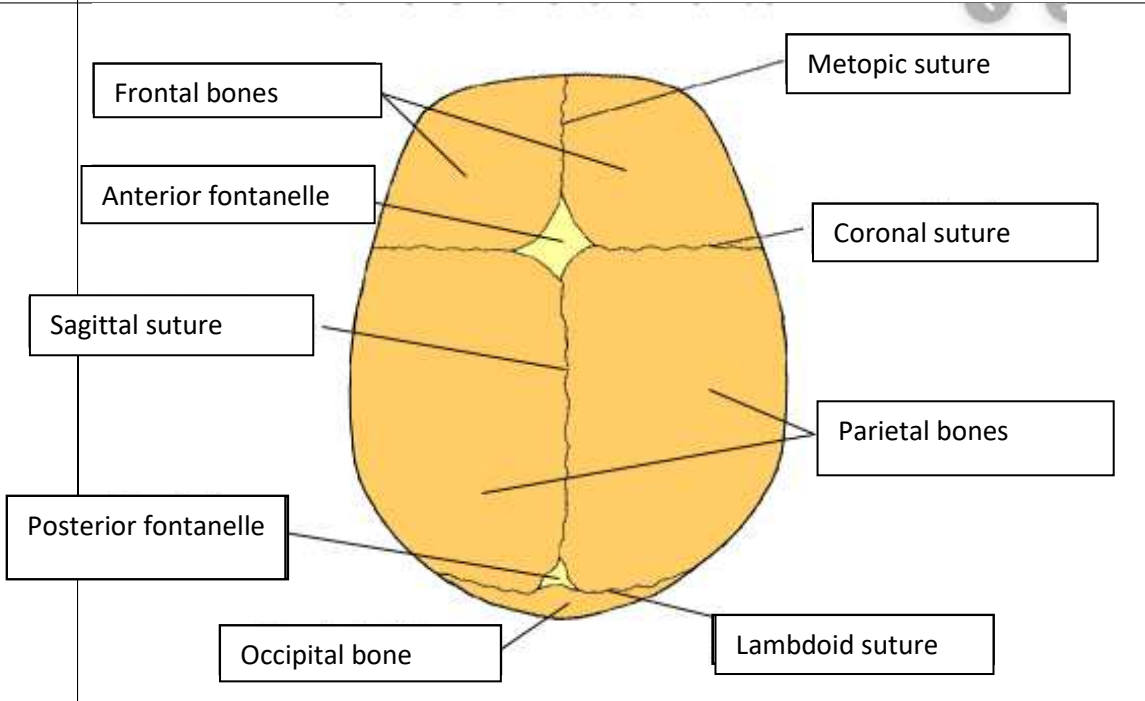
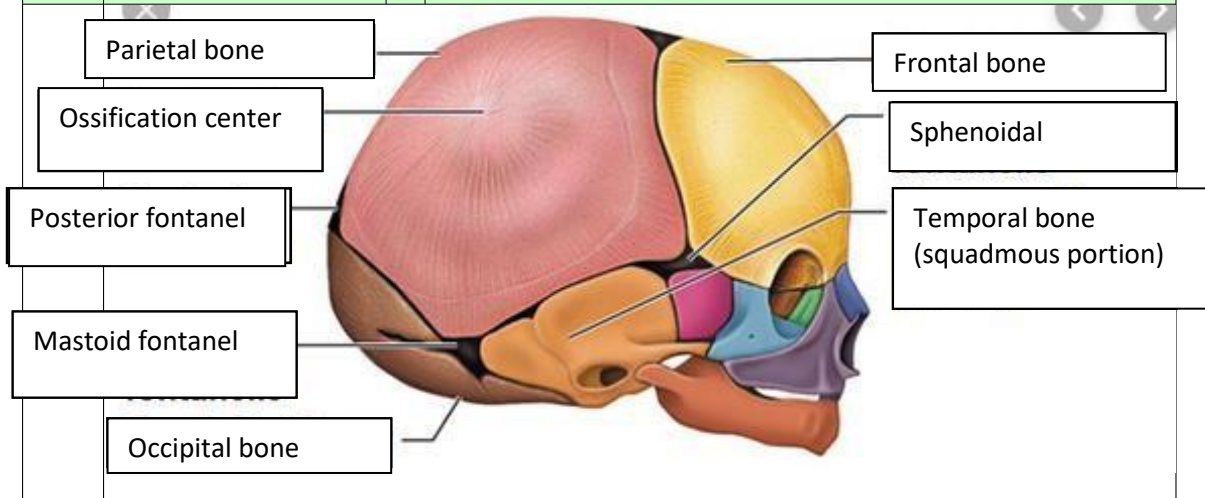


Jelaskan jenis panggul

- 1. Ginekoid** :Ginekoid adalah bentuk panggul yang paling umum pada perempuan. bentuknya cenderung bulat dan terbuka. Ini adalah jenis panggul yang paling memudahkan persalinan lewat vagina. Ukurannya yang lebar memberi ruang cukup luas bagi pergerakan bayi saat persalinan.
- 2. Android** :Bentuk panggul yang umum dimiliki laki-laki. Dibandingkan dengan bentuk panggul ginekoid, android lebih sempit dengan bentuk seperti hati. Bentuk panggul android bisa lebih menyulitkan saat persalinan karena ruang gerak bayi lebih sempit.
- 3. Anthropoid** :Panggul anthropoid cenderung sempit dan dalam. Jika dianalogikan, bentuknya mirip seperti oval atau telur. Bentuk panggul ini lebih sempit daripada ginekoid. Persalinan spontan tetap bisa terjadi namun mungkin perlu waktu lebih lama.
- 4. Platypelloid**: Jenis bentuk panggul platypelloid juga disebut *flat pelvis*. Ini adalah jenis yang paling jarang ditemukan. Bentuknya lebar namun dangkal, seperti telur yang dibaringkan di satu sisi. Persalinan spontan bagi perempuan dengan bentuk panggul ini mungkin sulit karena lebih sempit. Meskipun bentuk panggul turut berperan dalam menentukan peluang melahirkan secara spontan, namun ada faktor lain yang memengaruhi. Faktor lainnya antara lain kerja hormon memengaruhi sendi dan ligamen panggul menjadi lebih rileks sehingga persalinan pun mudah. Selain itu, ibu hamil yang rajin melakukan *prenatal yoga*.

No	Keterangan	Pembahasan
	 <p>Click to ad</p>	<p>20. M. ischiocavemosus</p> <p>21. M. bulbosponglosus</p> <p>22. Fascial diaphraghmatis urogenitalis inf</p> <p>23. M. sphincter ani ext,pars subcutanea</p> <p>19. Posterior/ central tendon of perineum</p>
	<p>Sebutkan ukuran ukuran panggul dalam</p> <p>Conjugata vera anatomica (11,5 cm.)</p> <p>Conjugata vera obstetrika (12,5 cm.)</p> <p>Conjugata diagonalis (12,5 cm.)</p> <p>Diameter tranversa (13 cm.)</p> <p>Diameter obliqua (12,5 cm.)</p>	
	<p>Ukuran panggul luar</p> <p>Conjugata boudelogeu (18-20 cm.)</p> <p>Distansia spinarum (23-26 cm.)</p> <p>Distansia cristarum (28-30 cm.)</p> <p>Distansia tuberum (8-10 cm.)</p>	

No	Keterangan	Pembahasan
----	------------	------------



Jelaskan bidang hodge

Bidang Hodge

Bidang hodge adalah bidang khayal untuk menentukan seberapa jauh bagian depan anak turun ke dalam rongga panggul.

Bidang hodge terbagi menjadi:

Hodge I : sama dengan PAP

Hodge II : sejajar hodge I melalui pinggir bawah simpisis

Hodge III : sejajar hodge I melalui spina ischiadica

Hodge IV : sejajar hodge I melalui ujung os coccygis