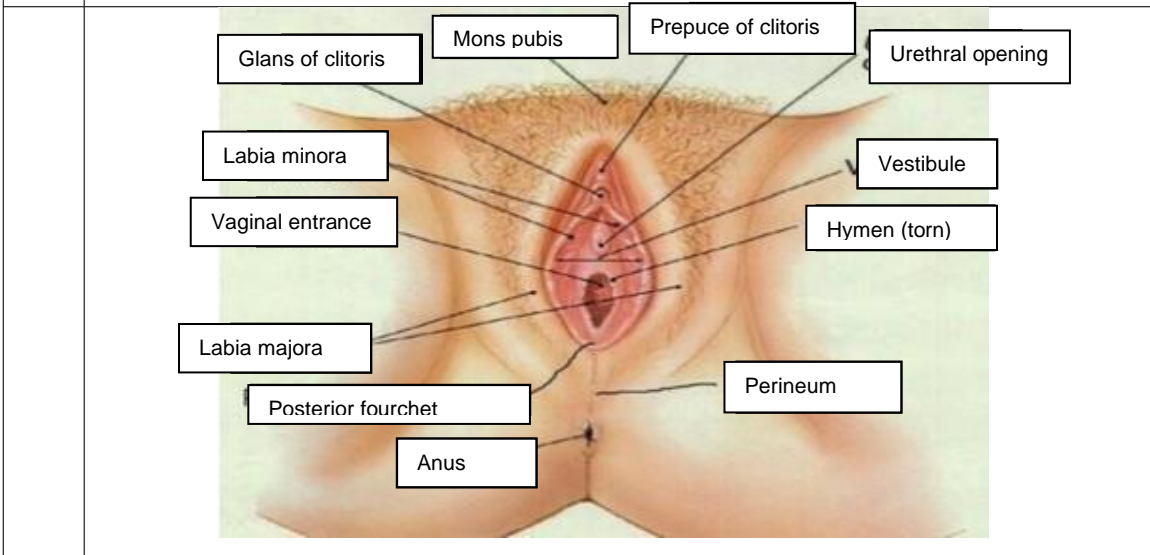
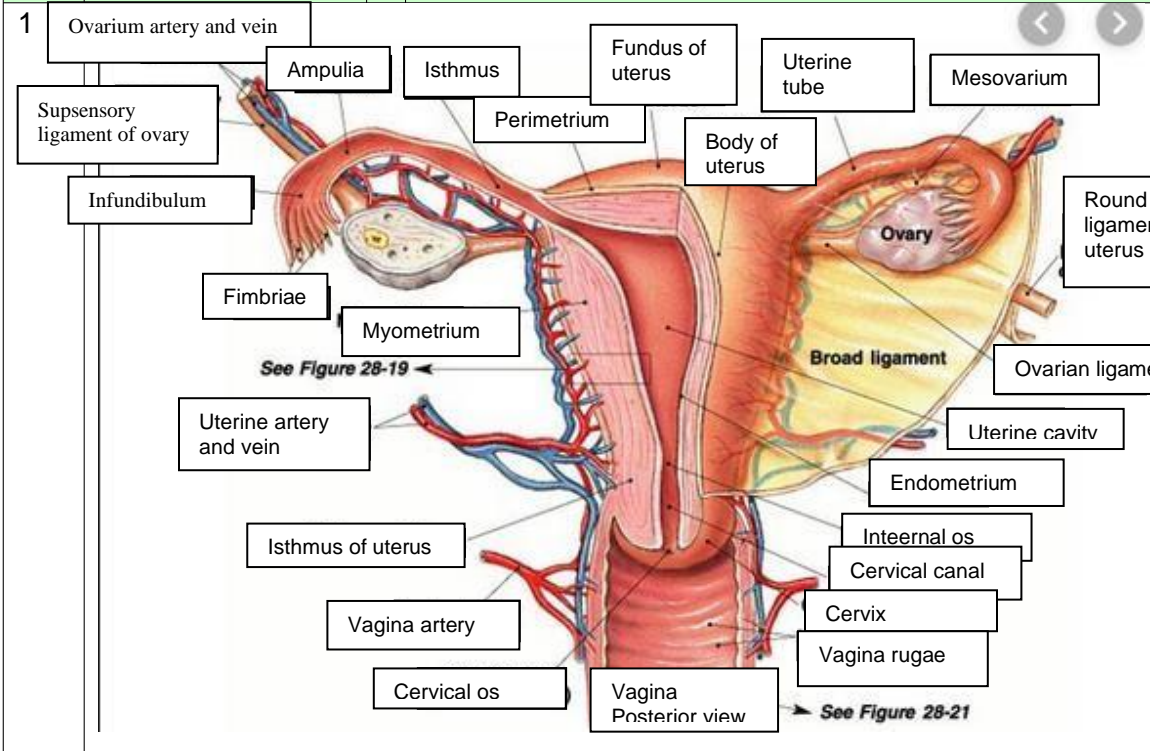


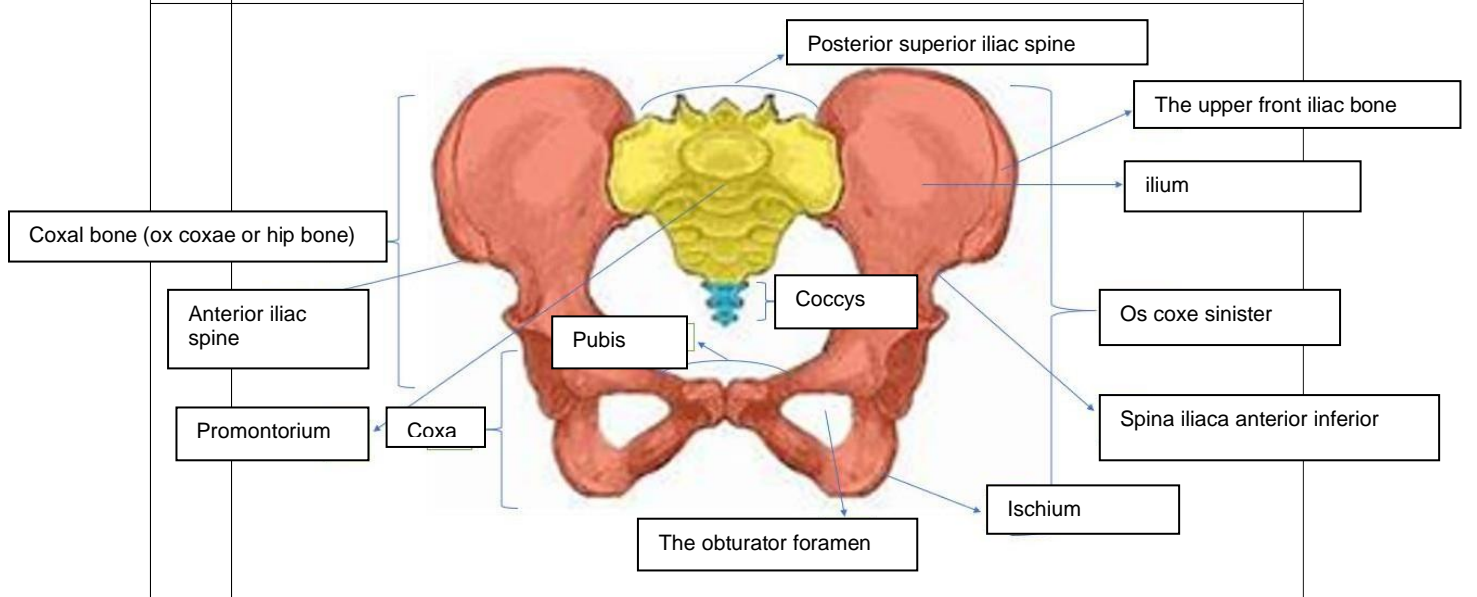
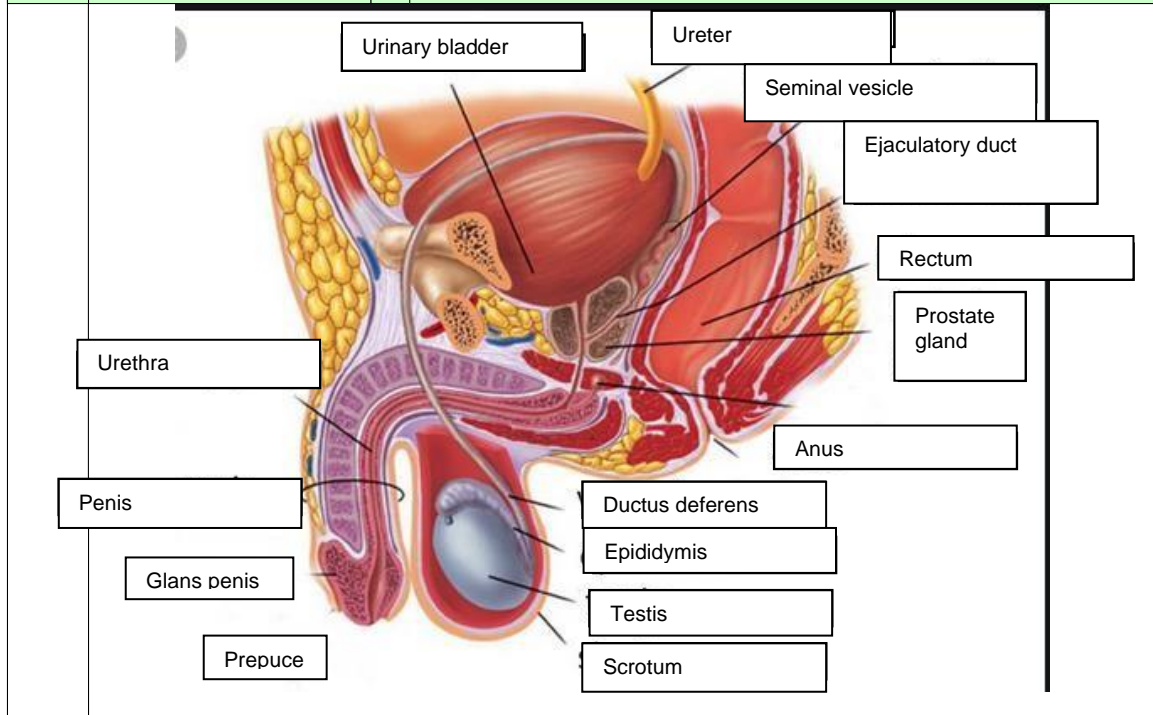
**WORKSHEETS (LEMBAR KERJA)**

<b>Mata Kuliah</b>	<b>: Anatomi</b>
<b>Materi</b>	<b>: Anatomi Reproduksi</b>
<b>NIM&gt;Nama Mahasiswa</b>	<b>: 2110101067/Mellynda Fortius</b>

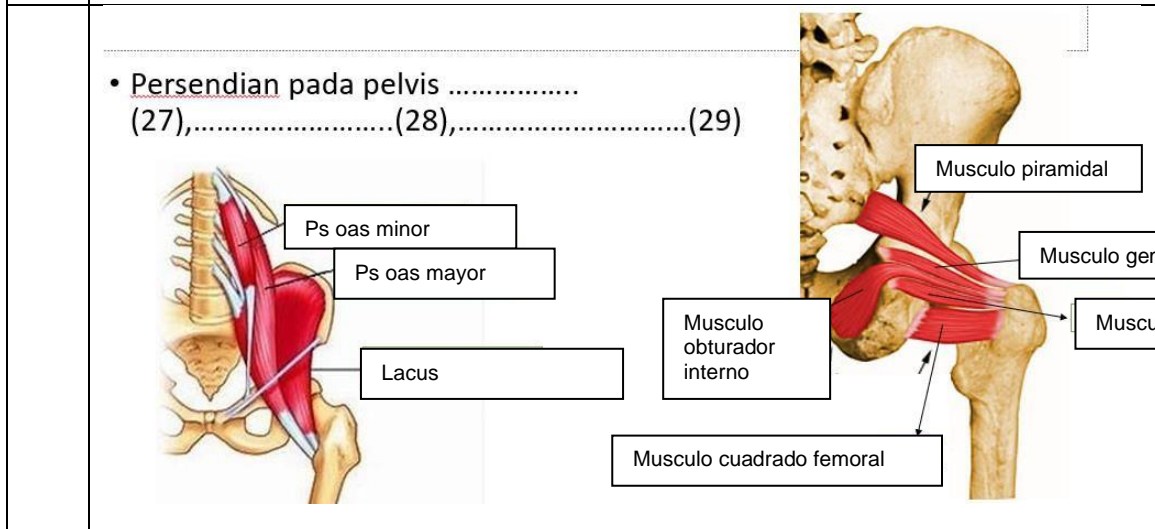
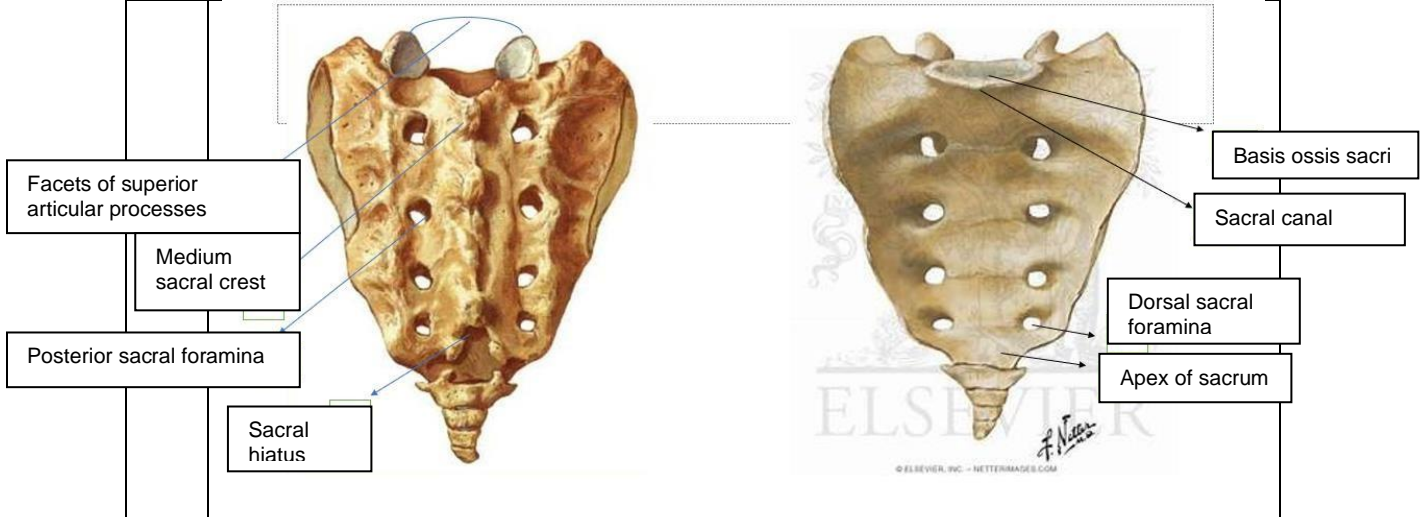
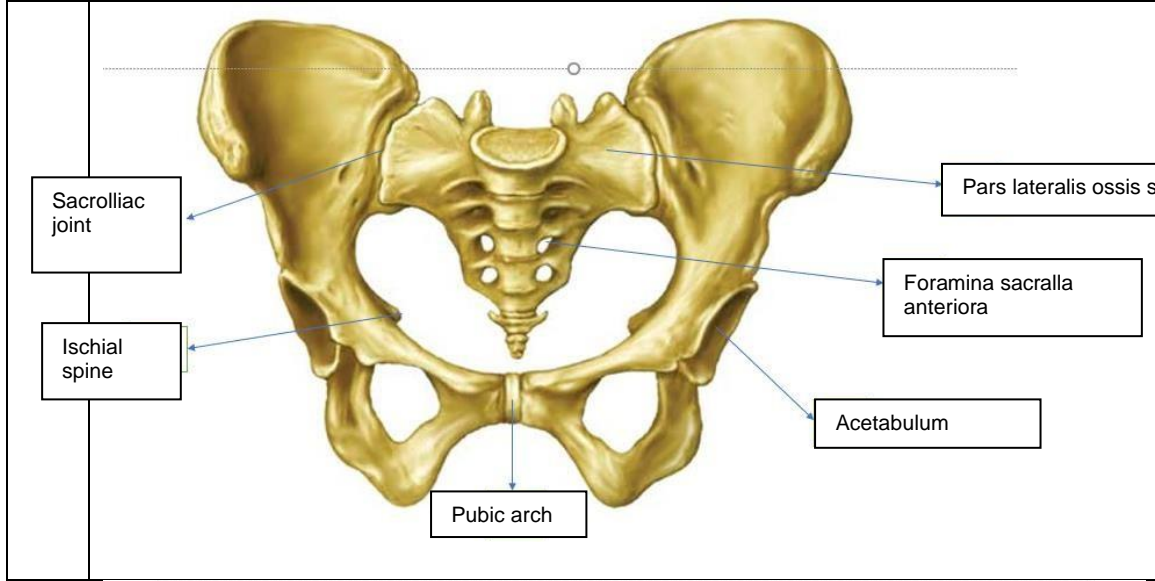
No	Pembahas
----	----------



No	Keterangan	Pembahasan
----	------------	------------

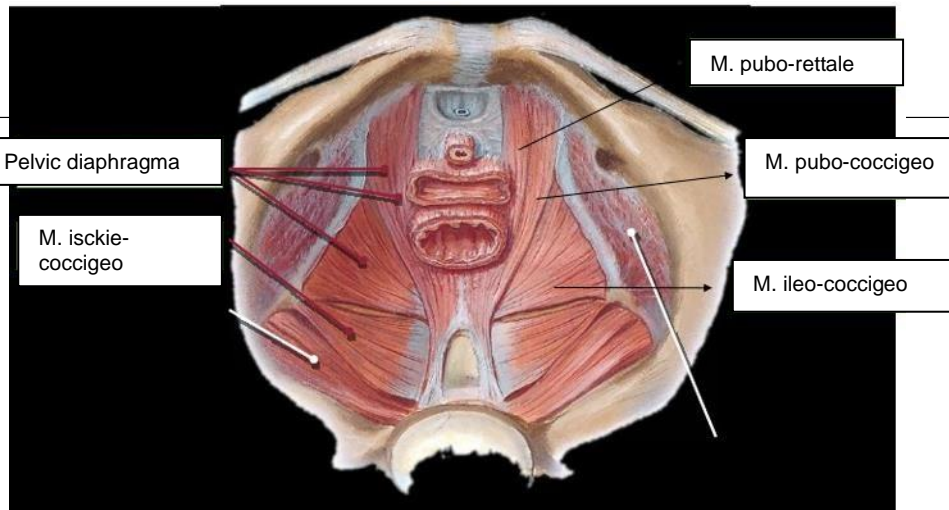
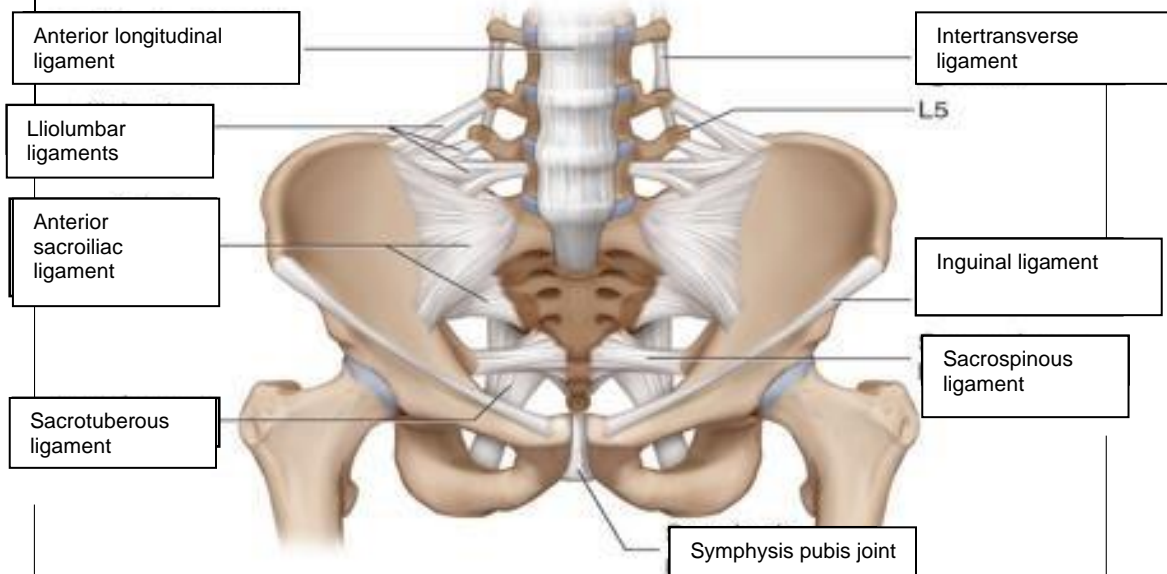


No	Keterangan	Pembahasan
----	------------	------------



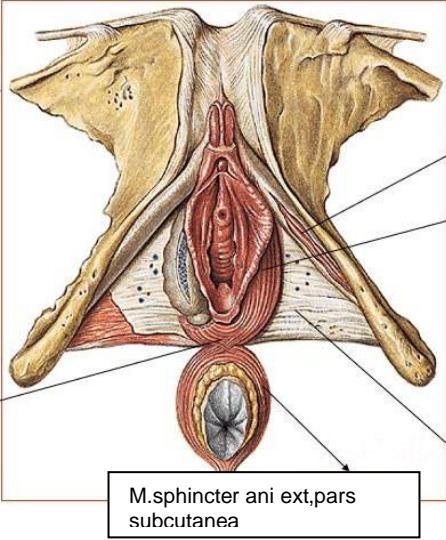
Jawab:  
 Persendian pada pelvis mempunyai empat buah sendi yakni dua sendi sakroiliaka kanan dan kiri, sendi sakrokoksigeus, dan sendi sakrolumbalis.

No	Keterangan	Pembahasan
----	------------	------------

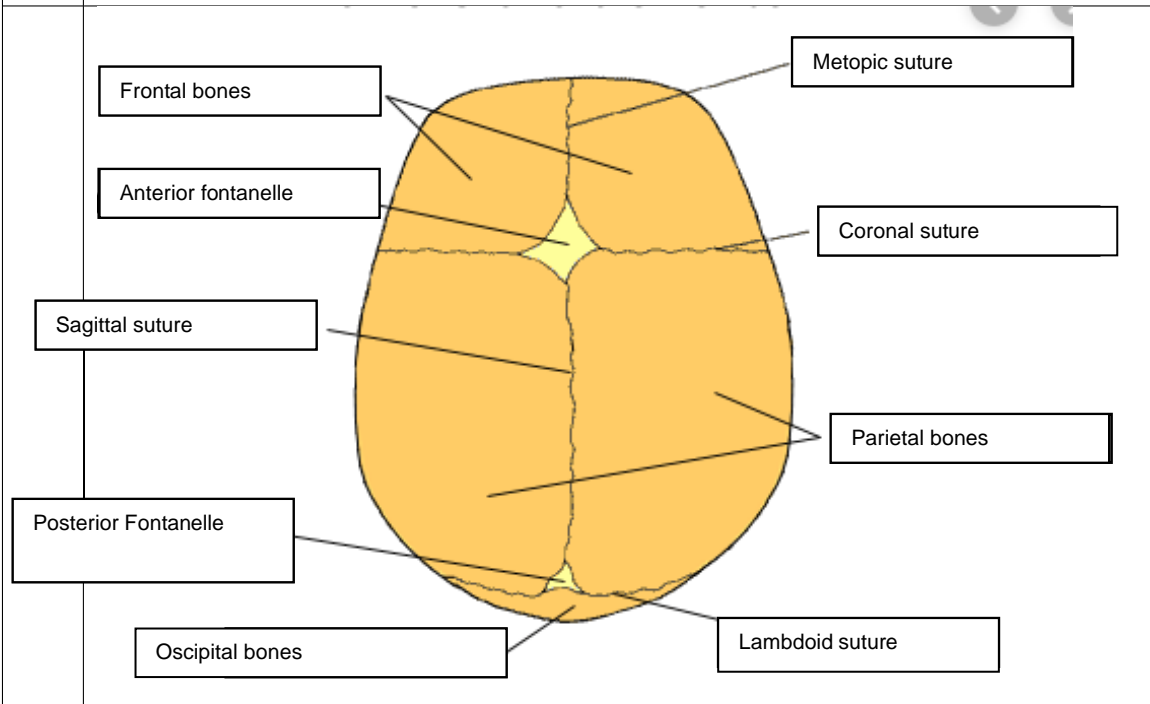
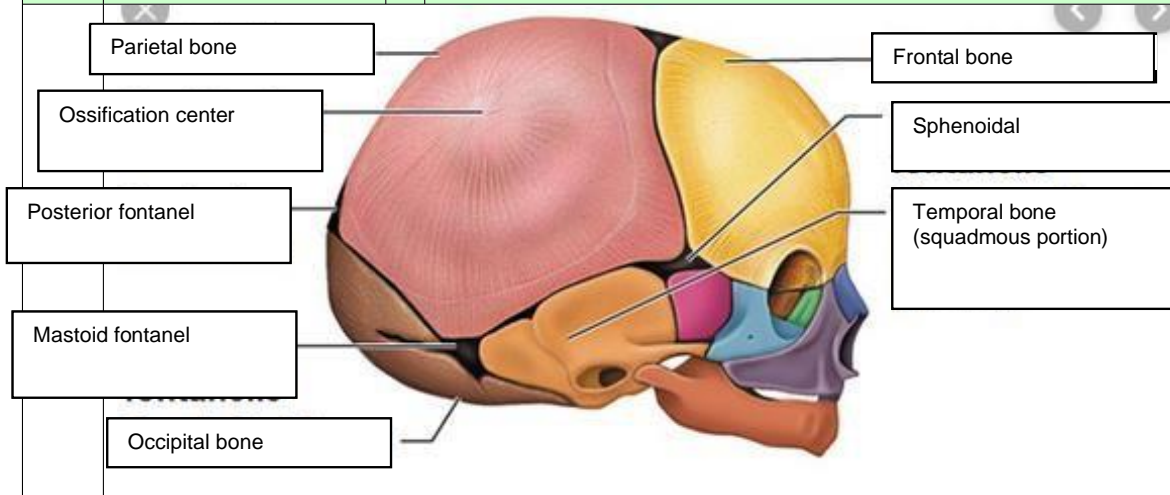


Jelaskan jenis panggul

1. Ginekoid, ginekoid merupakan bentuk panggul yang paling umum pada perempuan. Bentuk cenderung bulat dan terbuka. Ini jenis panggul yang paling memudahkan persalinan lewat vagina. Ukuranya lebih lebar memberi ruang cukup luas bagi pergerakan bayi.
2. Androin, Android merupakan bentuk panggul yang umum dimiliki laki-laki. Android lebih sempit dengan bentuk seperti hati. Bentuk panggul android bisa lebih menyulitkan saat persalinan karena lebih sempit.
3. Anthropoid, anthropoid merupakan bentuk panggul cenderung sempit dan dalam. Bentuknya seperti oval/telur. Panggul ini lebih sempit dari pada ginekoid. Persalinan spontan tetap bisa terjadi namun perlu waktu yang lama.
4. Platypelloid, platypelloid merupakan jenis panggul yang jarang ditemukan. Karenan bentuknya lebar namun dangkal, seperti telur yang dibaringkan di satu sisi. Persalinan spontan bagi perempuan dengan bentuk panggul ini mungkin sulit karena lebih sulit.

No	Keterangan	Pembahasan
	<p>Click to ad</p>	 <p>M. ischiocavernosus</p> <p>M. bulbospongiosus</p> <p>Posterior/central tendon of perineum</p> <p>M. sphincter ani ext, pars subcutanea</p> <p>Fascial diaphragmatis urogenitalis inf</p>
	<p>Sebutkan ukuran ukuran panggul dalam</p>	<ol style="list-style-type: none"> <li>1. Conjugata vera anatomica, jarak dari pinggir atas simfisis ke promontrium adalah 11 cm.</li> <li>2. Conjugata vera obstetrika, jarak dari bagian dalam tengah simfisis ke promontorium 12,5 cm</li> <li>3. Conjugata diagonalis, jarak bagian bawah simfisis ke promontorium secara statistik diketahui conjugata vera = conjugata diagonalis - 1,5 cm</li> <li>4. Diameter tranversa, jarak terjauh garis melintang adalah 12,5-13 cm</li> <li>5. Diameter obliqua, Vera ke linea terminalis adalah 13 cm</li> </ol>
	<p>Ukuran panggul luar</p>	<ol style="list-style-type: none"> <li>1. Conjugata boudelogeu, ukurannya adalah 18-20 cm</li> <li>2. Distansia spinarum, ukurannya adalah antara kedua spina illiaca anterior superior 23-26 cm</li> <li>3. Distansia cristaria, ukurannya adalah antara kedua crista illiaca kanan dan kiri 28-32 cm</li> <li>4. Distansia tuberum, ukurannya adalah kurang lebih 10,5 cm</li> </ol>

No	Keterangan	Pembahasan
----	------------	------------



Jelaskan bidang hodge

Bidang hodge merupakan bidang khayal untuk menentukan seberapa jauh bagian depan anak turun ke dalam rongga panggul. Bidang hodge terbagi menjadi :

Hodge I sama dengan PAP

Hodge II sama dengan sejajar hodge I melalui pinggir bawah simpisis.