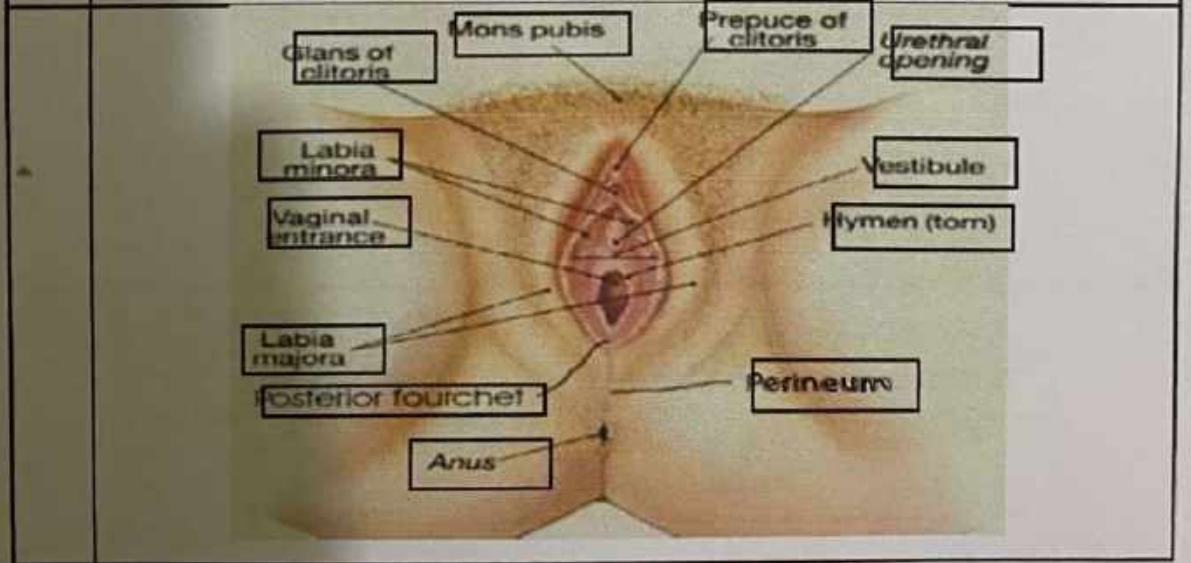
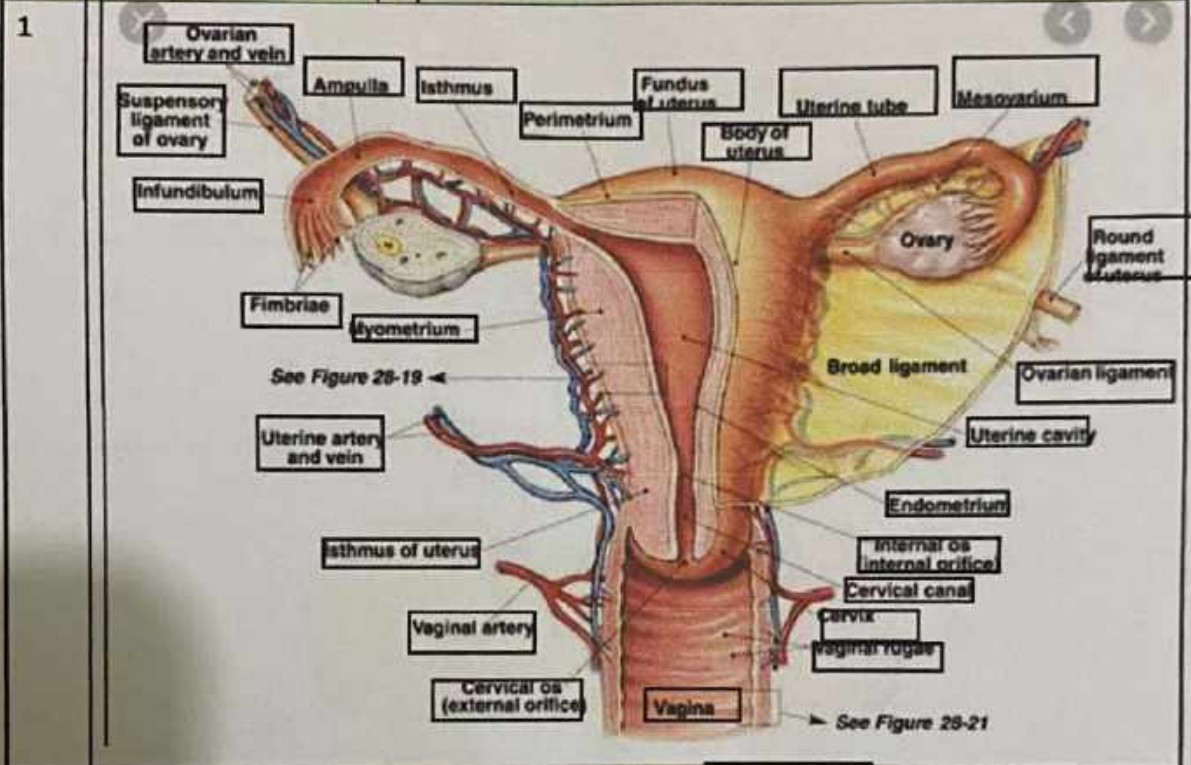


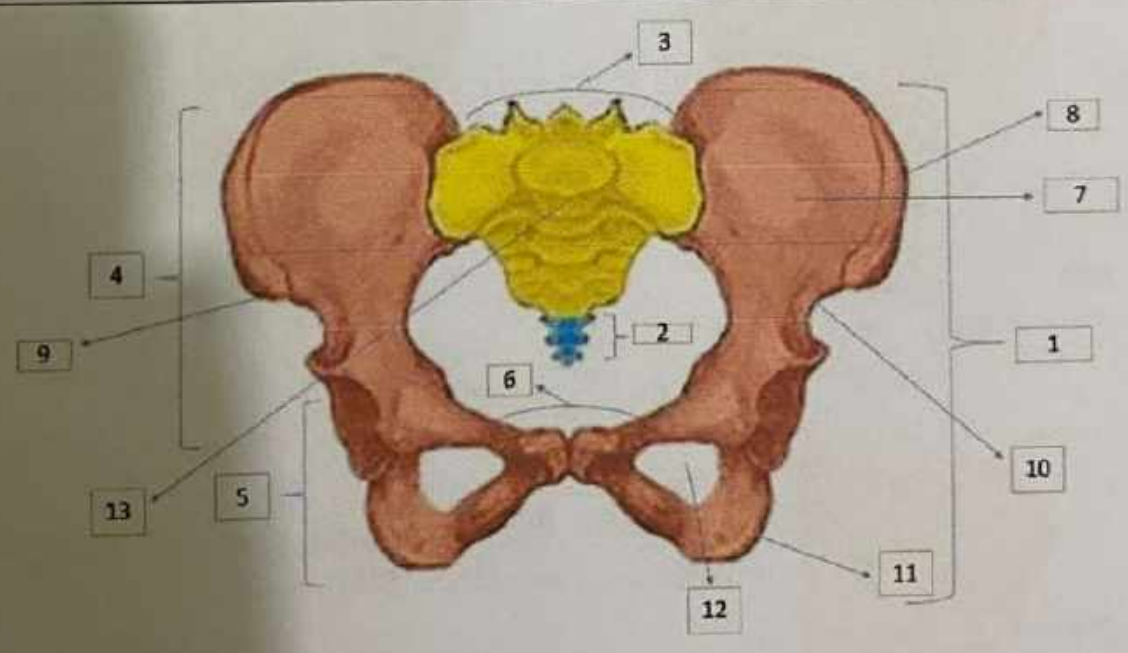
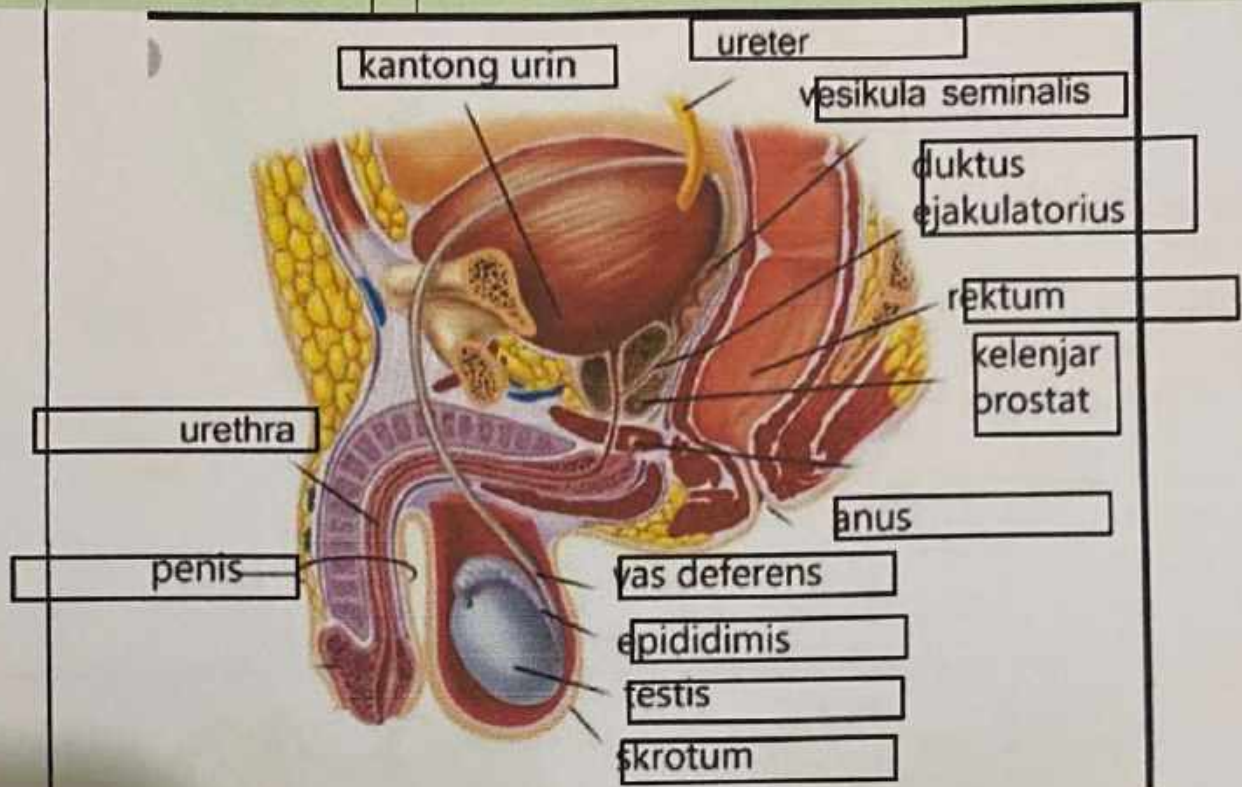
WORKSHEETS (LEMBAR KERJA)

Mata Kuliah	: Anatomi
Materi	: Anatomi Reproduksi
NIM>Nama Mahasiswa	: 2110101071/Putri Ratna Sari Dewi

No	Keterangan	Pembahasan
----	------------	------------



No	Keterangan	Pembahasan
----	------------	------------



- 1. OS. COXE sinister
- 2. Coccyx
- 3. posterior superior iliac spine
- 4. coxal bone
- 5. coxa
- 6. pubis
- 7. ilium

- 8. The upper front iliac bone
- 9. Anterior iliac spine
- 10. spina iliaca anterior inferior
- 11. ischium
- 12. The obturator foramen
- 13. promontorium

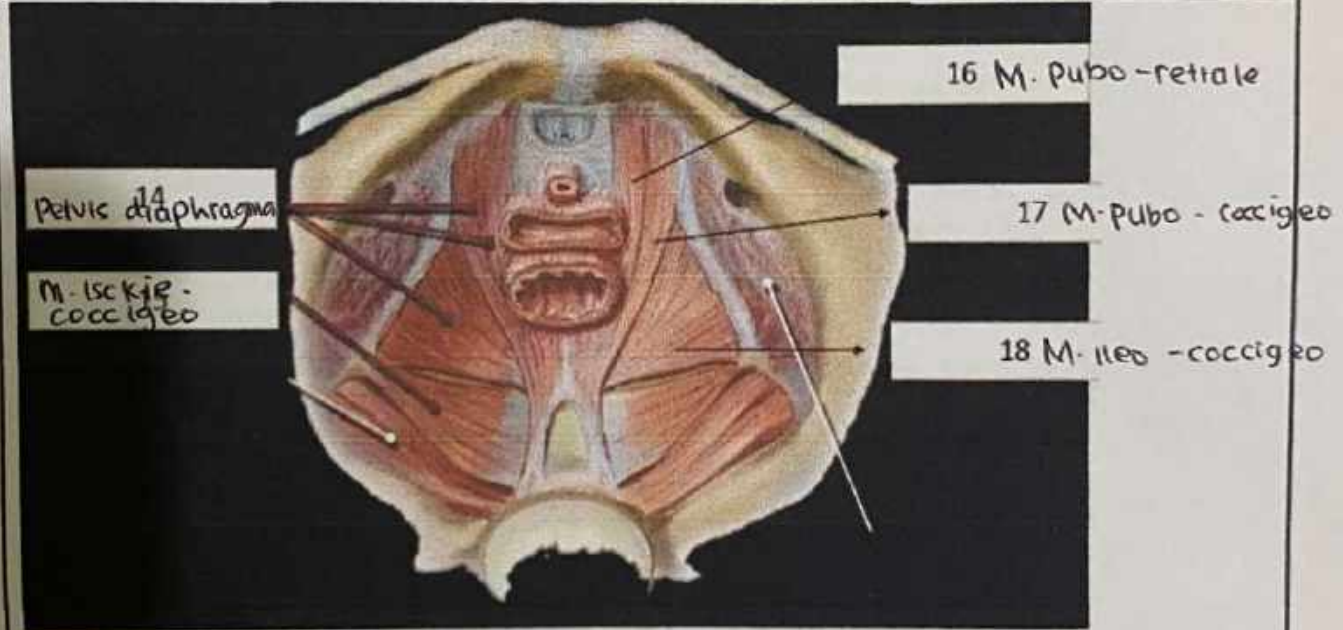
No	Keterangan	Pembahasan
	<p>14 Sacroiliac joint 16 Ischial spine 13 Pubic arch 15 Acetabulum 17 foramina sacralia anteriora 18 pars lateralis ossis sacri</p>	

<p>19 Foramina of superior articular processes 20 median sacral crest 21 posterior sacral foramina 22 sacral hiatus</p>	<p>23 Basis ossis sacri 24 sacral canal 25 dorsal sacral foramina 26 Apex of sacrum</p>
---	---

<p>• Persendian pada pelvis mempunyai 4 sendi (27),.....(28),.....(29)</p> <p>30 ps. os minor 31 ps. os mayor 32 lacus</p>	<p>33 musculo piramidai 34 musculo obturator interno 35 musculo cuadrado femoral 36 musculo gemelo inferior 37 musculo gemelo superior</p>
--	--

o yakni 2 sendi sakroiliaka kanan & kiri, sendi sakrospinogous, & sendi sakrolumbalis

No	Keterangan	Pembahasan

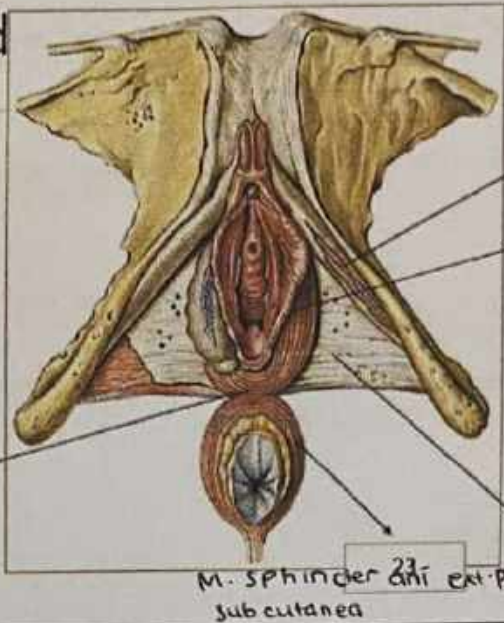


Jelaskan jenis panggul

1. Ginekoid → Bentuk cenderung bulat & terbuka. ukurannya lebih lebar memberi ruang cukup luas bagi pergerakan bayi.
2. Andrain → Bentuk panggul yg umum dimiliki laki-laki. lebih menyulitkan persalinan
3. Antropoid → Bentuk panggul cenderung sempit dan dalam - persalinan spontan tetap bisa terjadi namun perlu waktu yg lama.
4. platypelloid → jenis panggul yg jarang ditemukan, bentuknya lebar namun dangkal seperti telur. persalinan spontan bagi perempuan dengan bentuk panggul ini mungkin sulit.

No	Keterangan	Pembahasan
----	------------	------------

Click to ad



19 posterior central tendon of perineum

20 M. ischioanalis

21 M. bulbospongiosus

22 Fascia diaphragmatis urogenitalis inf

M. sphincter ani ext. pars subcutanea

Sebutkan ukuran panggul dalam

Conjugata vera anatomica..... Jarak dari pinggir atas simfisis ke promontrium adalah 11 cm

Conjugata vera obstetrika..... Jarak dari bagian dalam tengah simfisis ke promontrium 12,5 cm

Conjugata diagonalis..... Jarak bagian bawah simfisis ke promontrium secara statistik diketahui conjugata vera = Conjugata diagonalis - 1,5 cm

Diameter tranversa..... Jarak terjauh garis melintang adalah 12,5 - 13 cm

Diameter obliqua vera ke linea terminalis adalah 13 cm

Ukuran panggul luar

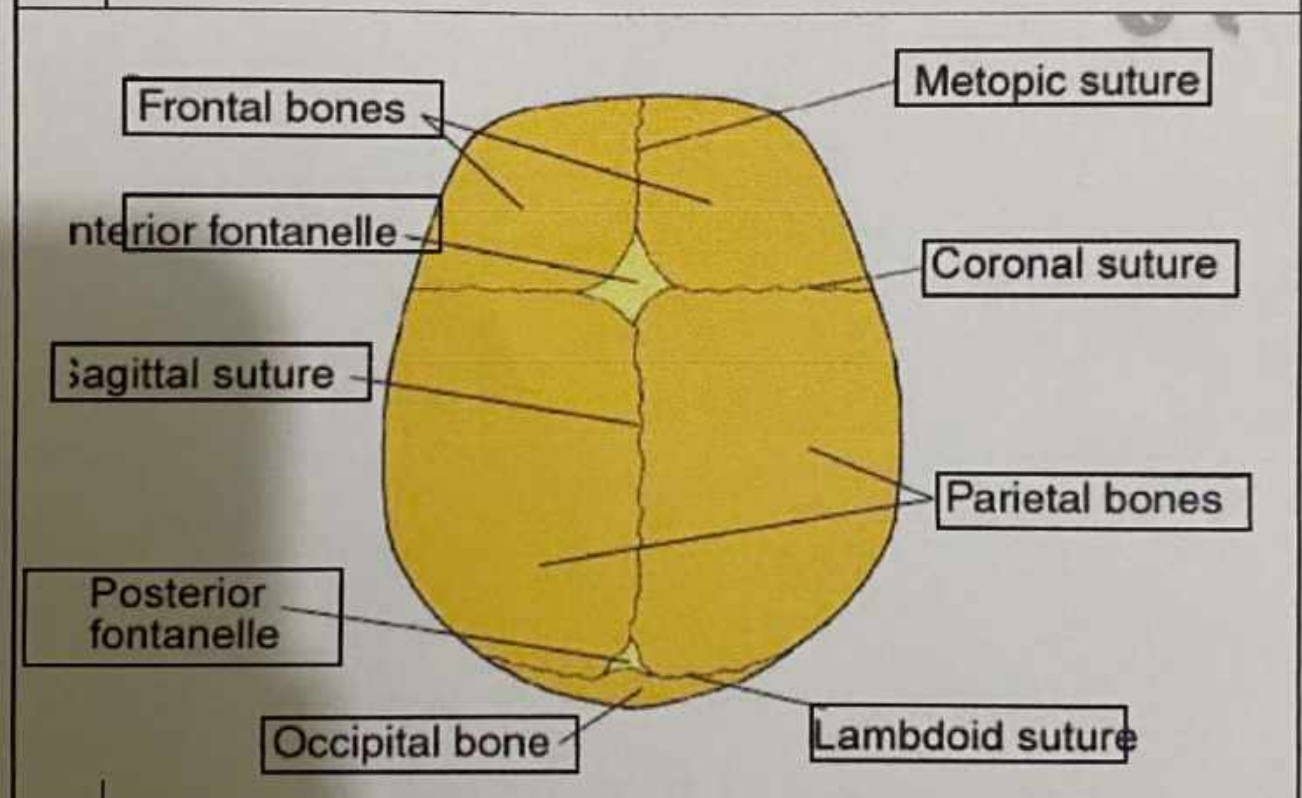
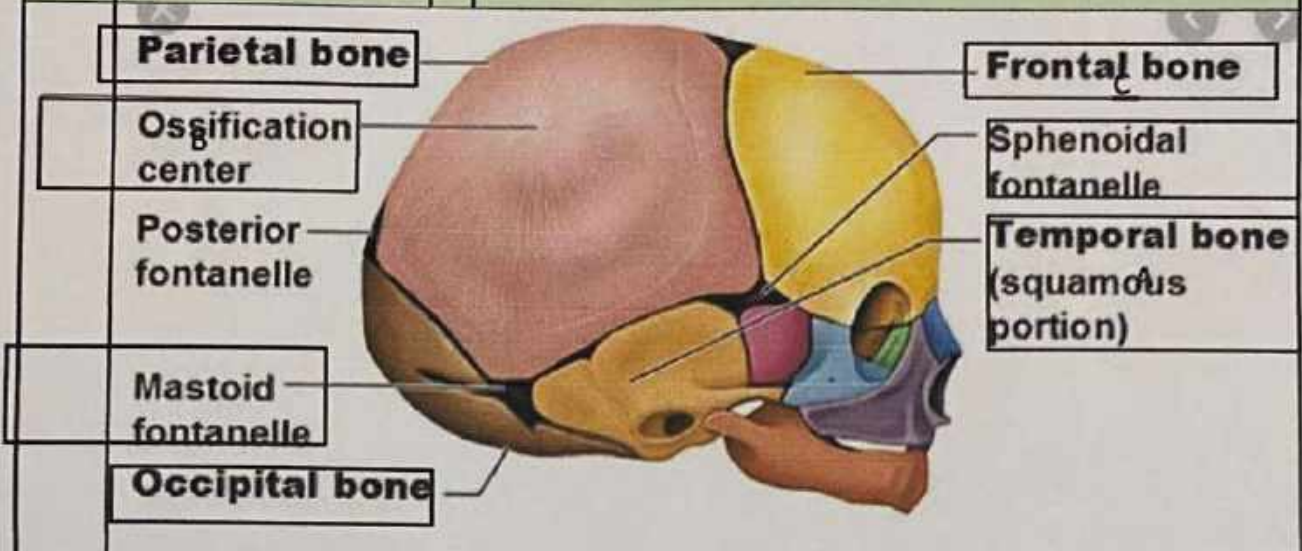
Conjugata boudelogeu.....ukurannya adalah 18-20 cm

Distansia spinarum.....antara kedua spina iliaca anterior superior 23-26 cm

Distansia cristarum.....antara kedua crista iliaca kanan dan kiri 28-32 cm

Distansia tuberum.....kurang lebih 10,5 cm

No	Keterangan	Pembahasan
----	------------	------------



Jelaskan bidang hodge
 Bidang hodge merupakan bidang khayal untuk menentukan seberapa jauh bagian anak turun kedalam rongga panggul. Bidang hodge terbagi menjadi:
 Hodge I sama dengan PAP
 Hodge V sama dengan sejajar hodge I melalui pinggir bawah simpisis