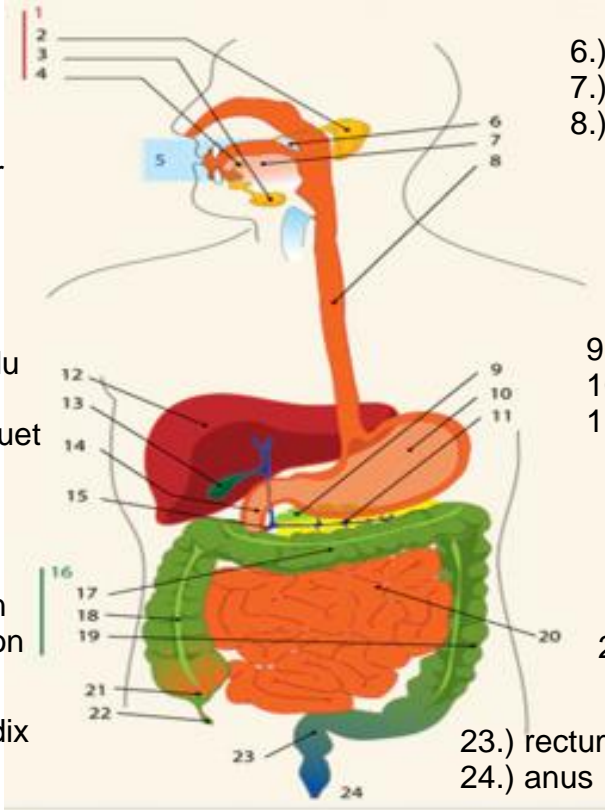
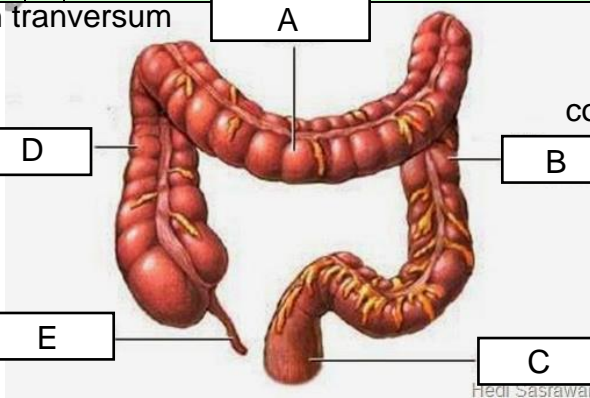


**WORKSHEETS (LEMBAR KERJA)**

<b>Mata Kuliah</b>	: <b>Anatomi</b>
<b>Materi</b>	: <b>Anatomi Digesti</b>
<b>NIM&gt;Nama Mahasiswa</b>	: <b>2110101057 / salma safira damayanti</b>

No	Keterangan	Pembahasan
1	<p>1.) salivary glands                  2.) parotid                  3.) sublingual                  4.) submandubular                  5.) oral cravity</p> <p>12.) liver                  13.) kantung empedu                  14.) duodenum                  15.) common bille duet</p> <p>16.) colon                  17.) tranverse colon                  18.) ascending colon                  19.) descending colon</p> <p>21.) cecum                  22.) appendix</p>	 <p>6.) uvula                  7.) tongue                  8.) esophagus</p> <p>9.) pankreas                  10.) perut                  11.) pankreatic duet</p> <p>20.) jnejuum</p> <p>23.) rectum                  24.) anus</p>
	<p>esophargus 1</p> <p>2 cardia</p> <p>3 fundus</p> <p>piloric antrum 8</p> <p>pilorus 9</p> <p>usus 12 jari 10</p> <p>7</p> <p>6</p> <p>5 otot lapisan</p> <p>tubuh perut</p> <p>lambung mukosa</p>	<p>4 selaput lender</p>

No	Keterangan	Pembahasan
	<p>colon asendens</p> <p>usus buntu</p>	 <p>colon tranversum</p> <p>colon desendens</p> <p>rektum</p> <p>Hedi Sasrawati</p>