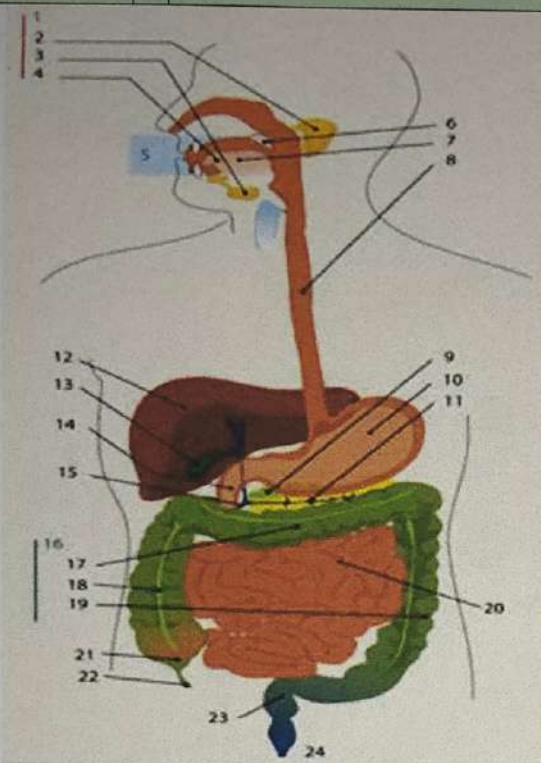
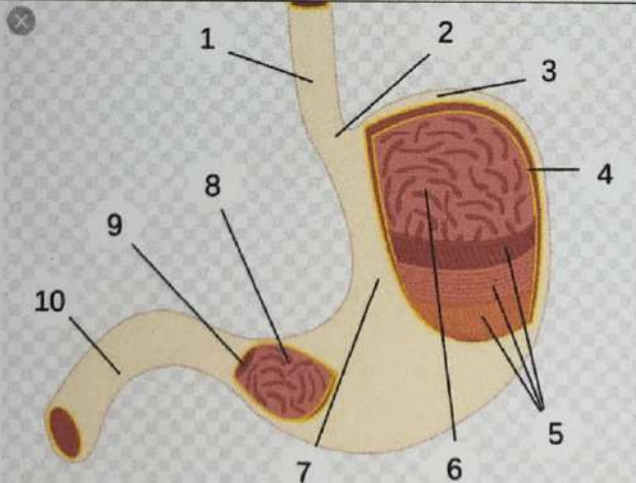
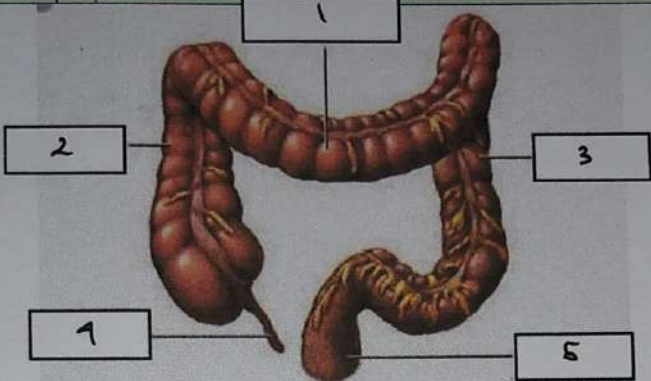


WORKSHEETS (LEMBAR KERJA)

Mata Kuliah	: Anatomi
Materi	: Anatomi Digesti
NIM>Nama Mahasiswa	: 2110101123 / Helisa Layyinatussyfa

No	Keterangan	Pembahasan
1		<ol style="list-style-type: none"> <li>1. kelenjar ludah</li> <li>2. Parotis</li> <li>3. Submandibularis (bawah rahang)</li> <li>4. Sublingualis (bawah lidah)</li> <li>5. Rongga mulut</li> <li>6. Amandel</li> <li>7. Lidah</li> <li>8. Esofagus</li> <li>9. Pankreas</li> <li>10. Lambung</li> <li>11. Saluran pankreas</li> <li>12. Hati</li> <li>13. kantung empedu</li> <li>14. Duodenum</li> <li>15. Saluran empedu</li> <li>16. Kolon</li> <li>17. kolon transverse</li> <li>18. kolon ascenden</li> <li>19. kolon descenden</li> <li>20. Ileum</li> <li>21. Sekum</li> <li>22. Appendiks /umbai cacing</li> <li>23. Rektum / Poros usus</li> <li>24. Anus</li> </ol>
		<ol style="list-style-type: none"> <li>1) Esofagus</li> <li>2) Kardia</li> <li>3) Fundus</li> <li>4) Selaput lender</li> <li>5) Otot lapisan</li> <li>6) Lambung mukosa</li> <li>7) Tubuh perut</li> <li>8) Pilorik Antrum</li> <li>9) Pilorus</li> <li>10) Usus dua belas jari (duodenum)</li> </ol>

No	Keterangan	Pembahasan
		

1) Kolon transversum

2) Kolon Asenden

3) Kolon desenden

4) Appendiks / Usus buntu

5) Rektum