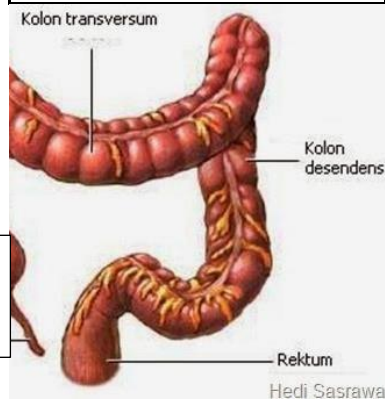


**WORKSHEETS (LEMBAR KERJA)**

<b>Mata Kuliah</b>	<b>: Anatomi</b>
<b>Materi</b>	<b>: Anatomi Digesti</b>
<b>NIM&gt;Nama Mahasiswa</b>	<b>: 2110101120 / EVA NOVITA</b>

No	Keterangan	Pembahasan
1	<p>1. Kelenjar ludah</p> <p>2. parotis</p> <p>3. submandibularis</p> <p>4. sublingualis</p> <p>5. rongga mulut</p> <p>12. hati</p> <p>13. kantung empedu</p> <p>14. duodenum</p> <p>15. saluran empedu</p> <p>16. kolon</p> <p>17. kolon</p> <p>18. ascenden</p> <p>19. kolon descenden</p> <p>21. sekum</p> <p>22. appendiks</p>	<p>6. tonsil (amandel)</p> <p>7. lidah</p> <p>8. esofagus</p> <p>9. pankreas</p> <p>10. lambung</p> <p>11. saluran pankreas</p> <p>20. ileum</p> <p>23. rektum</p> <p>24. anus</p>
	<p>1. Esofagus</p> <p>8. Pilorik antrum</p> <p>9. Pylorus</p> <p>10. Usus dua belas jari</p> <p>Tubuh perut</p>	<p>Kardia</p> <p>Fundus</p> <p>Selaput lender</p> <p>Lambung mukosa</p> <p>otot lapisannya</p>
No	Keterangan	Pembahasan

Kolon transversum



Kolon asendens

Kolon desendens

Usus buntu

Rektum