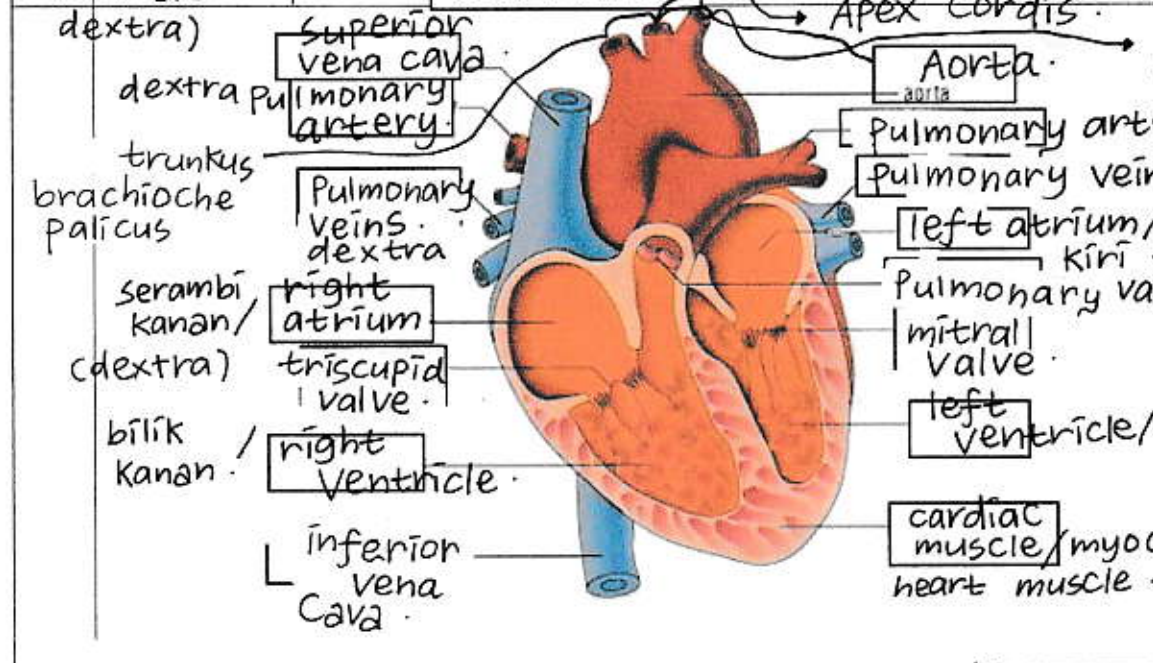
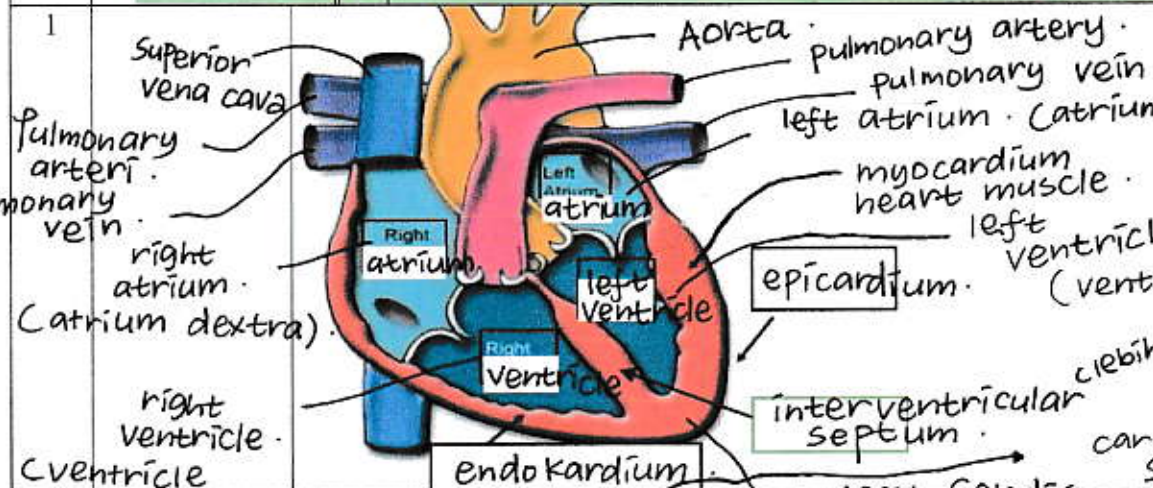


WORKSHEETS (LEMBAR KERJA)

Mata Kuliah	: Anatomi
Materi	: Anatomi Cardiovaskuler
NIM>Nama Mahasiswa	: Amira Fefena Navisa / 2110101013

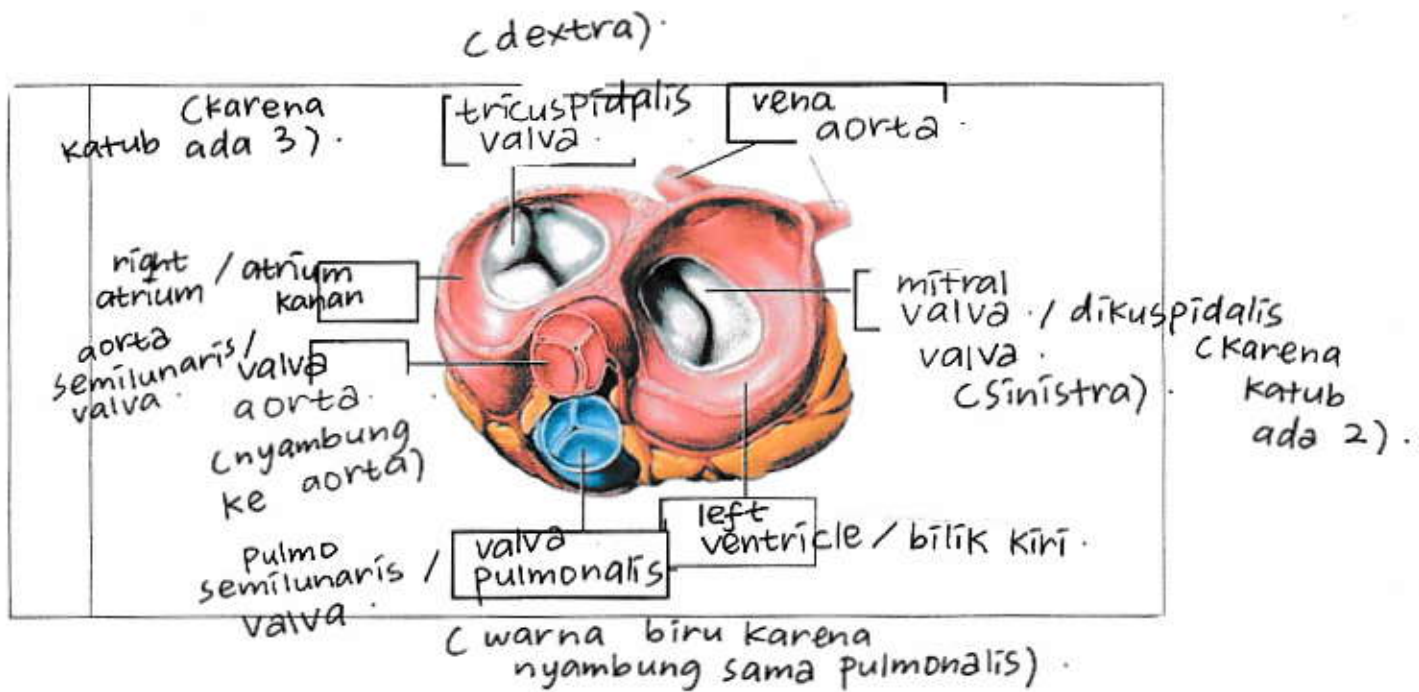
No	Keterangan	Pembahasan
----	------------	------------



- superior : atas
- inferior : bawah
- sinistra : kiri
- dextra : kanan

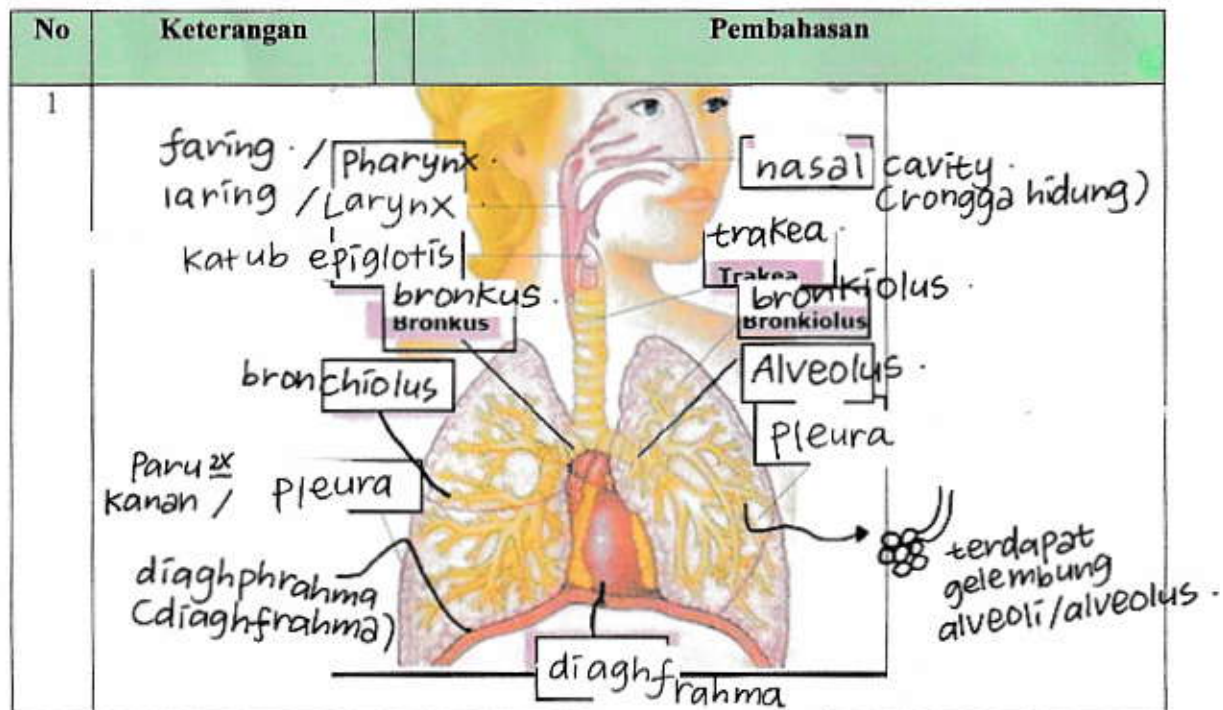
#. arteri pulmonalis yg dekat vena cava itu dextra. yg berlawanan itu sinistra.

- epicardium : lapisan terluar jantung
- myocardium : lapisan tengah jantung
- endocardium : lapisan dalam jantung



WORKSHEETS (LEMBAR KERJA)

Mata Kuliah	: Anatomi
Materi	: Anatomi Respirasi
NIM>Nama Mahasiswa	: Amira Exfena Navisa / 2110101013



No	Keterangan	Pembahasan
----	------------	------------

