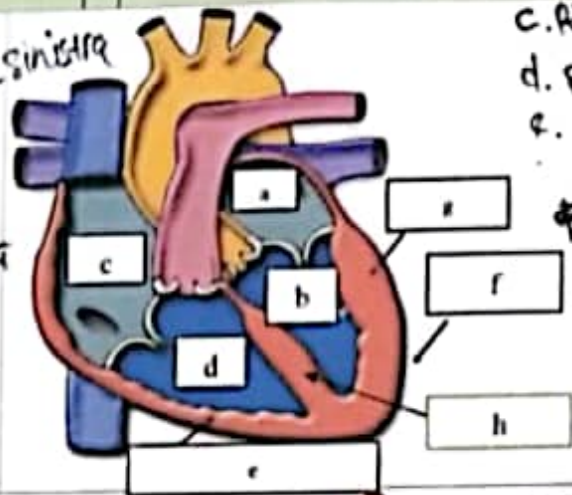
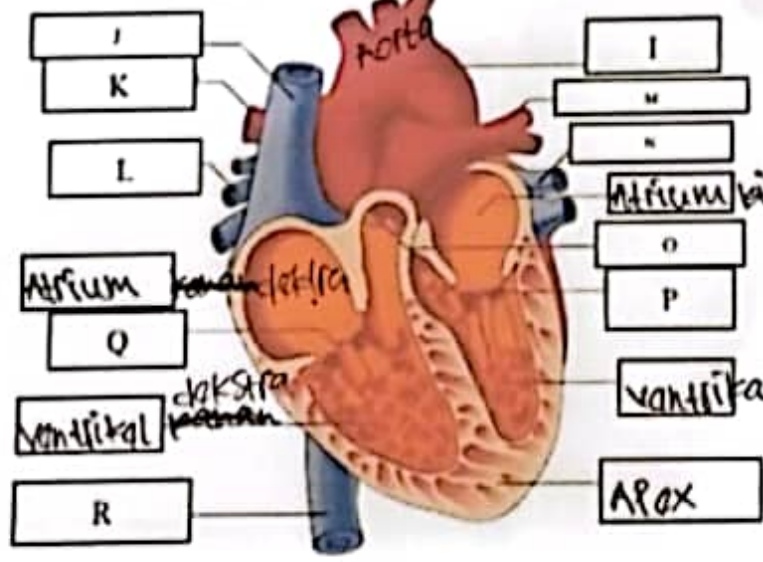


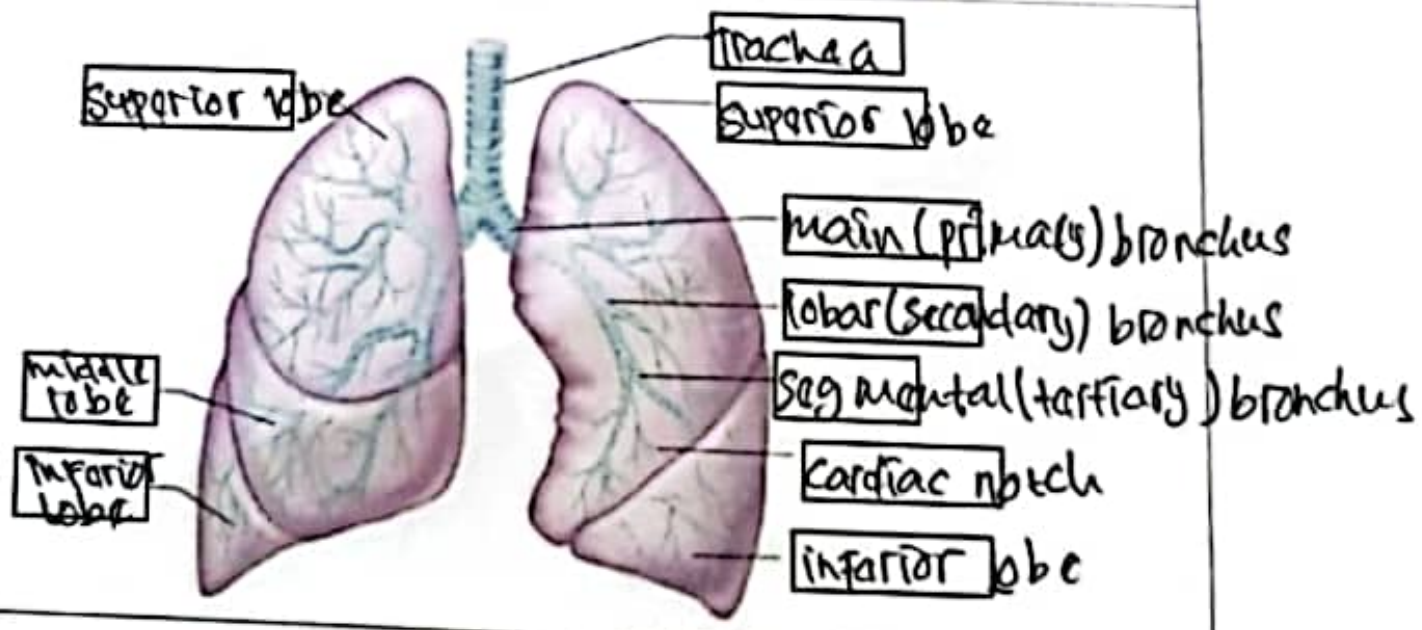
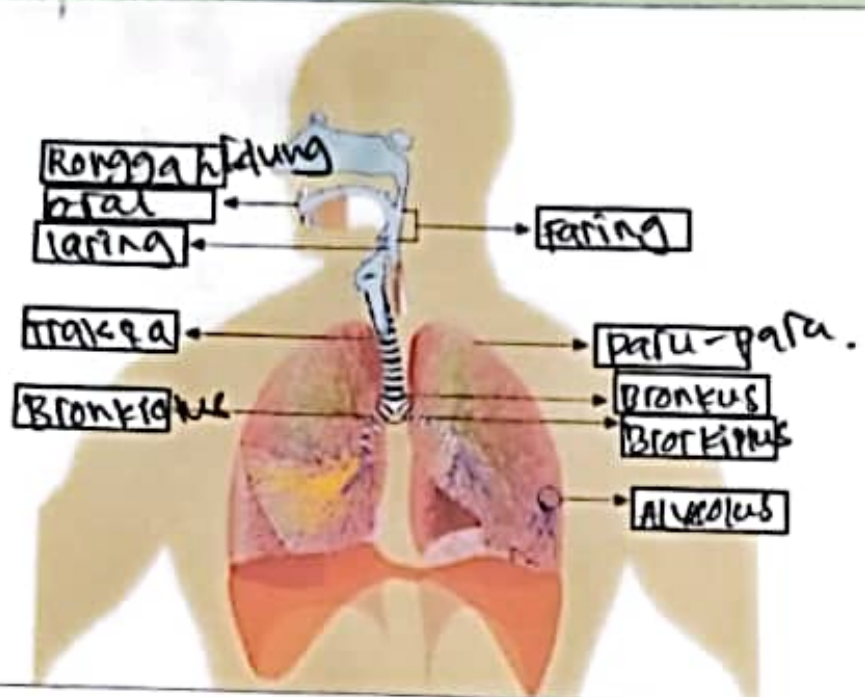
WORKSHEETS (LEMBAR KERJA)

Mata Kuliah	: Anatomi
Materi	: Anatomi Cardiovaskuler
NIM>Nama Mahasiswa	: 21060603 / DINDA FATIKAGARI

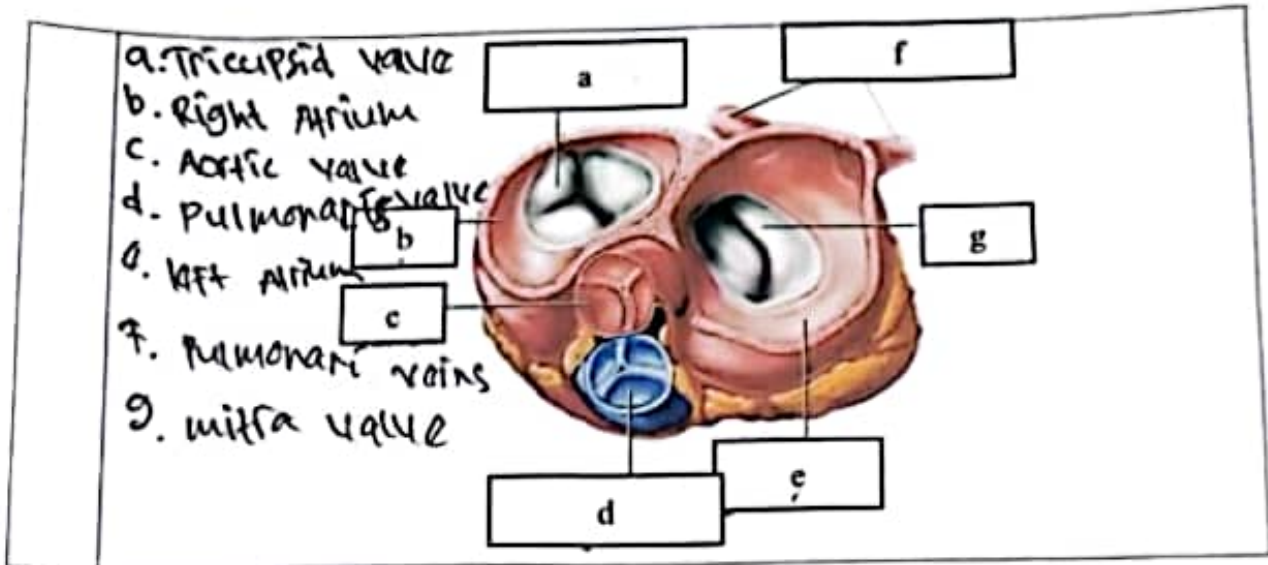
No	Keterangan	Pembahasan
1	<p>a. Left Atrium - <i>Sinistra</i></p> <p>b. Left Ventricle - <i>Sinistra</i></p> 	<p>c. Right Atrium <i>dekstra</i></p> <p>d. Right Ventricle <i>dekstra</i></p> <p>e. myocardium (heart muscle)</p> <p>f. Apex cordis</p> <p>g. Interventricular septum</p>
		<p>I. Aorta</p> <p>J. Superior vena cava</p> <p>K. Arteria pulmonalis kanan <i>dekstra</i></p> <p>L. Vena pulmonalis kanan <i>dekstra</i></p> <p>M. Arteria pulmonalis <i>sinistra</i></p> <p>N. Vena pulmonalis kanan <i>sinistra</i></p> <p>O. Katup pulmonal</p> <p>P. Katup mitra</p> <p>Q. Katup trikuspid</p> <p>R. Vena kava inferior</p>

- J. Superior vena cava
 - K. Arteria pulmonalis ~~kanan~~ *dekstra*
 - L. Vena pulmonalis ~~kanan~~ *dekstra*
 - M. Arteria pulmonalis *sinistra*
 - N. Vena pulmonalis ~~kanan~~ *sinistra*
 - O. Katup pulmonal
 - P. Katup mitra
 - Q. Katup trikuspid
 - R. Vena kava inferior
 - I. Aorta
- lapisan dalam (endocardium)*
lapisan jantung luar (epix cardium)

No	Keterangan	Pembahasan
----	------------	------------



paru = yang terbagi menjadi lobus superior dan inferior



WORKSHEETS (LEMBAR KERJA)

Mata Kuliah	: Anatomi
Materi	: Anatomi Respirasi
NIM>Nama Mahasiswa	: 21010003 / DINDA FATIKASARI

No	Keterangan	Pembahasan
1	a. Pharynx b. Nasal cavity c. esophagus d. trachea e. Bronkus f. Bronkiolus g. Bronkus h. pleura i. Diaphragma j. paru-paru kanan k. paru-paru kiri	