

WORKSHEETS (LEMBAR KERJA)

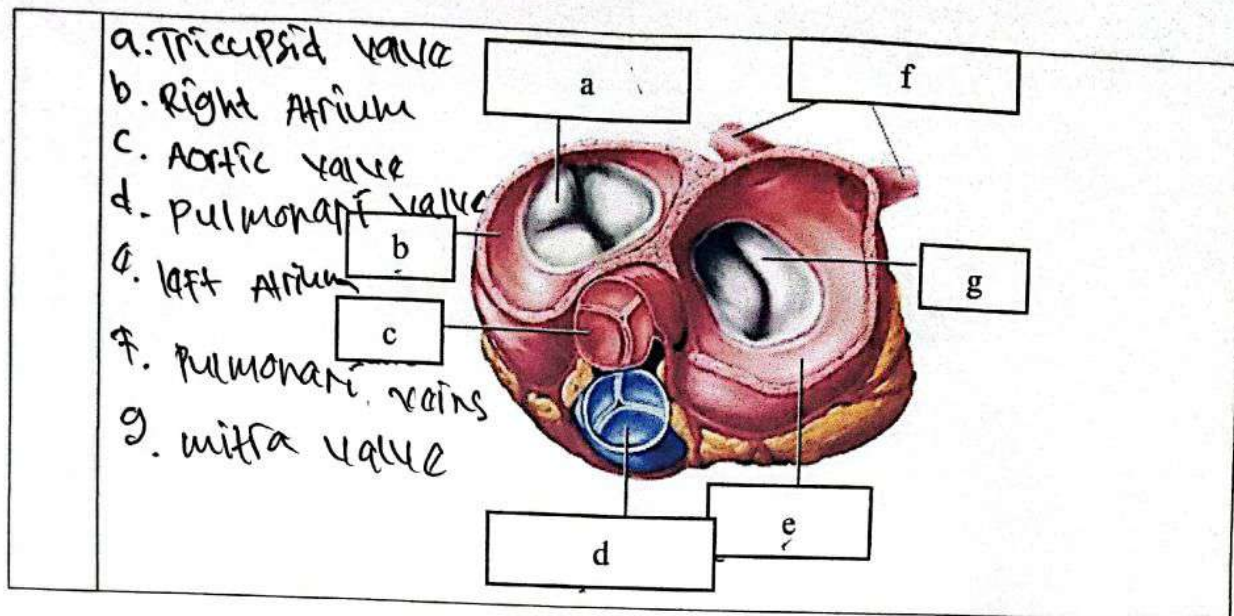
Mata Kuliah	: Anatomi
Materi	: Anatomi Cardiovaskuler
NIM>Nama Mahasiswa	: 210101003 / DUNDA FATIKAGARI

No	Keterangan	Pembahasan
1	<p>a. Left Atrium</p> <p>b. left ventricle</p>	<p>c. Right Atrium</p> <p>d. Right ventricle</p> <p>e. myocardium (heart muscle)</p> <p>f. Apex</p> <p>g. H. interventricular septum</p> <p>h.</p>
	<p>J</p> <p>K</p> <p>L</p> <p>Atrium kanan</p> <p>Q</p> <p>Ventrikel kanan</p> <p>R</p>	<p>I</p> <p>M</p> <p>N</p> <p>Atrium kiri</p> <p>O</p> <p>P</p> <p>Ventrikel kiri</p> <p>Apex</p>

- J. Superior vena cava
- K. Arteri pulmonalis kanan
- L. vena pulmonalis kanan
- Q. katup trikuspid
- R. vena kava inferior

- O. katup pulmonal
- P. katup mitra

- I. aorta
- M. Arteri pulmonalis
- N. vena pulmonalis kiri



WORKSHEETS (LEMBAR KERJA)

Mata Kuliah	: Anatomi
Materi	: Anatomi Respirasi
NIM>Nama Mahasiswa	: 211010003 / DINDA FATIKASARI

