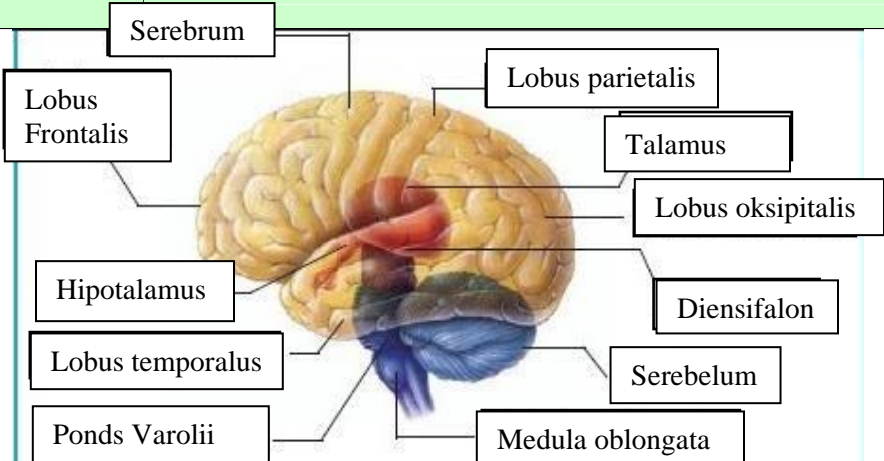
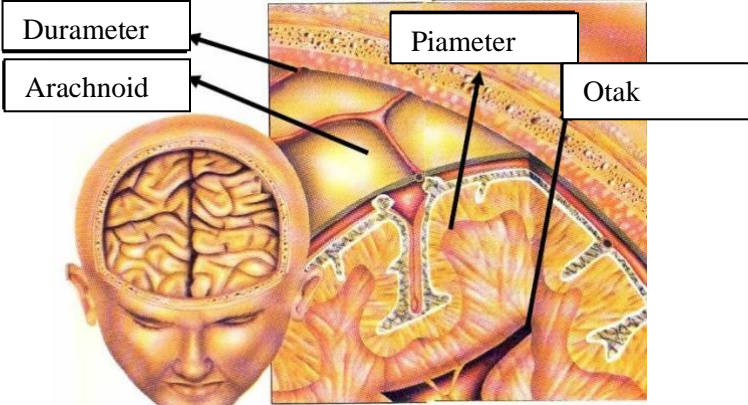
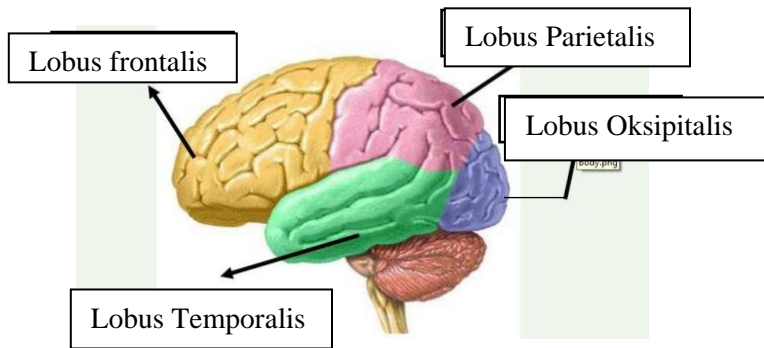
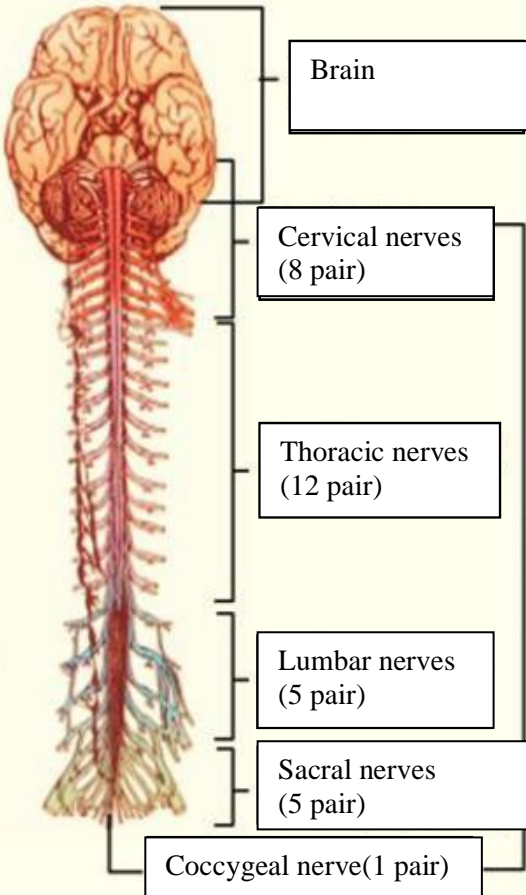


WORKSHEETS (LEMBAR KERJA)

Mata Kuliah	: Anatomi
Materi	: Anatomi Syaraf
NIM>Nama Mahasiswa	: 2110101055/ Niken Desri Fauzana

No	Keterangan	Pembahasan
1	<p>Pembagian sistem syaraf :</p> <ul style="list-style-type: none"> a) Susunan syaraf pusat yaitu otak (ensefalon) dan medula spinalis, yang merupakan pusat integrasi dan kontrol seluruh aktivitas tubuh. Bagian fungsional pada susunan saraf pusat adalah neuron akson sebagai penghubung dan transmisi elektrik antar neuron, serta dikelilingi oleh sel glia yang menunjang secara mekanik dan metabolik. b) Susunan syaraf perifer yaitu bagian dari sistem saraf yang di dalam sarafnya terdiri dari sel-sel yang membawa informasi ke (sel saraf sensorik) sistem saraf pusat (SPP), yang terletak di luar otak dan sumsum tulang belakang. <p>Sebutkan 2 jenis sel pembangun sistem persyarafan adalah sel neuron dan sel glia.</p>	<p>The diagram illustrates a multipolar neuron. On the left, the cell body (soma) is shown with several branching dendrites. Inside the soma, a green nucleus is visible. A long axon extends from the soma to the right. The axon is covered by a yellow myelin sheath, which is composed of Schwann cells. A gap in the myelin sheath is labeled as the Node of Ranvier. The axon ends in an axon terminal on the right.</p>
	<p>Otak terdiri dari otak besar (cerebrum), otak kecil (cerebellum) dan batang otak (brainstem). 4 lobus pada cerebrum yaitu lobus frontal (bagian depan), lobus parietal (bagian atas), lobus temporal (bagian samping), lobus oksipital (bagian belakang).</p>	

No	Keterangan	Pembahasan
		 <p>Diagram of the human brain with the following labels:</p> <ul style="list-style-type: none"> Serebrum Lobus Frontalis Hipotalamus Lobus temporalis Pons Varolii Lobus parietalis Talamus Lobus oksipitalis Diensifalon Serebelum Medula oblongata
		 <p>Diagram showing the layers of the meninges and the brain tissue:</p> <ul style="list-style-type: none"> Durameter Arachnoid Piameter Otak
	Lobus otak	 <p>Diagram of the four lobes of the brain:</p> <ul style="list-style-type: none"> Lobus frontalis Lobus Parietalis Lobus Oksipitalis Lobus Temporalis

No	Keterangan	Pembahasan
		<p>System saraf tulang belakang (spinal)</p>