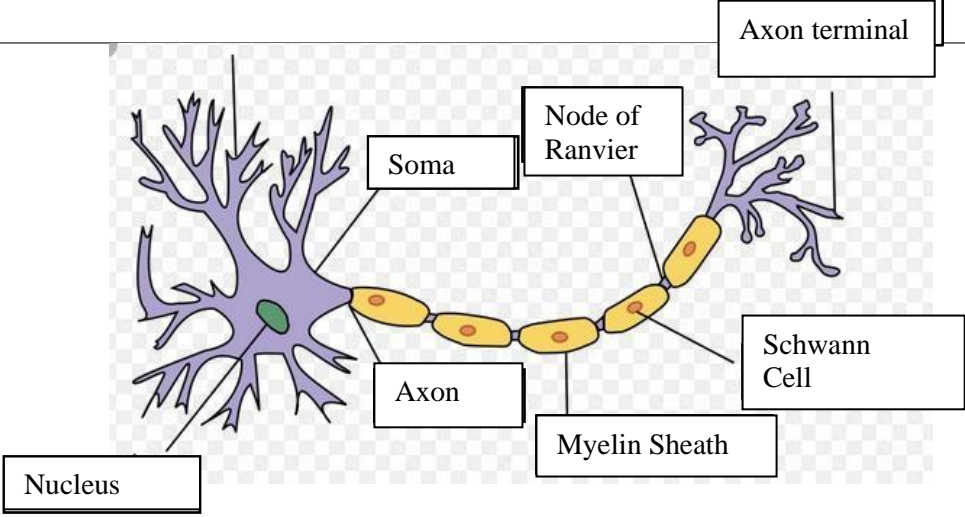
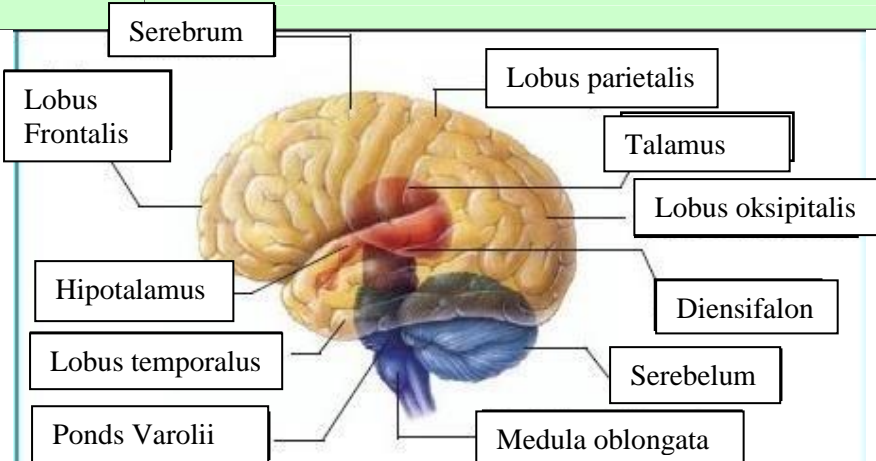
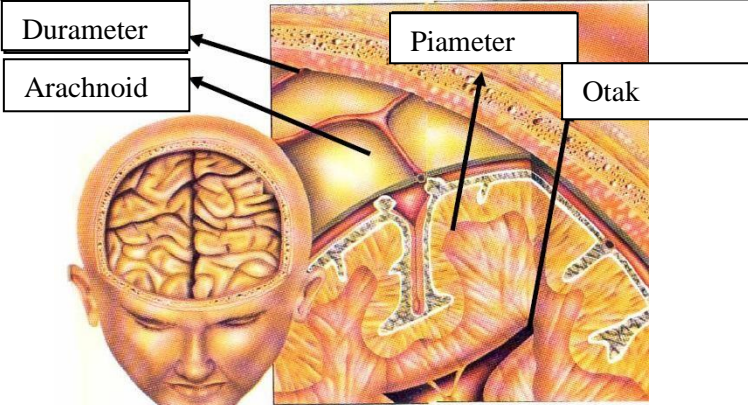
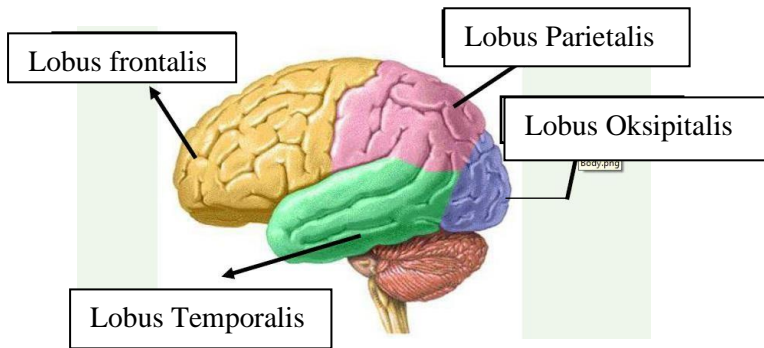
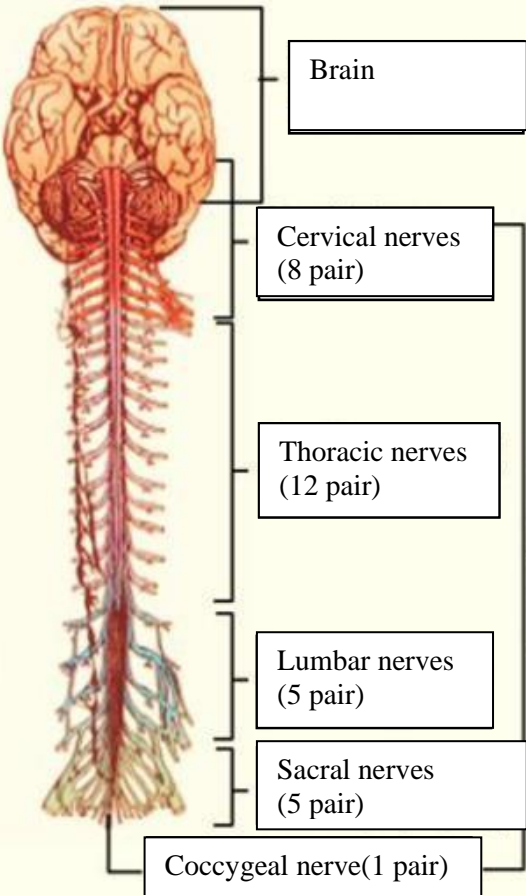


WORKSHEETS (LEMBAR KERJA)

Mata Kuliah	: Anatomi
Materi	: Anatomi Syaraf
NIM>Nama Mahasiswa	: 2110101062/Katrin Septia Rini

No	Keterangan	Pembahasan
1	<p>Pembagian sistem syaraf :</p> <ul style="list-style-type: none"> a) Susunan syaraf pusat yaitu otak (ensefalon) dan medula spinalis, yang merupakan pusat integrasi dan kontrol seluruh aktivitas tubuh. Bagian fungsional pada susunan saraf pusat adalah neuron akson sebagai penghubung dan transmisi elektrik antar neuron, serta dikelilingi oleh sel glia yang menunjang secara mekanik dan metabolik. b) Susunan syaraf perifer yaitu bagian dari sistem saraf yang di dalam sarafnya terdiri dari sel-sel yang membawa informasi ke (sel saraf sensorik) sistem saraf pusat (SPP), yang terletak di luar otak dan sumsum tulang belakang. <p>Sebutkan 2 jenis sel pembangun sistem persyarafan adalah sel neuron dan sel glia.</p>	 <p>The diagram illustrates a multipolar neuron. On the left, the cell body (soma) is shown with several branching dendrites. A central nucleus is visible within the soma. A long axon extends from the soma to the right, covered by a myelin sheath composed of Schwann cells. A Node of Ranvier is shown as a gap in the myelin sheath. The axon ends in an axon terminal.</p>
	<p>Otak terdiri dari otak besar (cerebrum), otak kecil (cerebellum) dan batang otak (brainstem). 4 lobus pada cerebrum yaitu lobus frontal (bagian depan), lobus parietal (bagian atas), lobus temporal (bagian samping), lobus oksipital (bagian belakang).</p>	

No	Keterangan	Pembahasan
		 <p>Diagram of the human brain showing major regions and structures. Labels include: Serebrum, Lobus Frontalis, Hipotalamus, Lobus temporalis, Pons Varolii, Lobus parietalis, Talamus, Lobus oksipitalis, Diensifalon, Serebelum, and Medula oblongata.</p>
		 <p>Diagram illustrating the layers of the meninges and the brain. Labels include: Durameter, Arachnoid, Piameter, and Otak.</p>
	Lobus otak	 <p>Diagram showing the four lobes of the brain: Lobus frontalis, Lobus Temporalis, Lobus Parietalis, and Lobus Oksipitalis.</p>

No	Keterangan	Pembahasan
		<p>System saraf tulang belakang (spinal)</p>