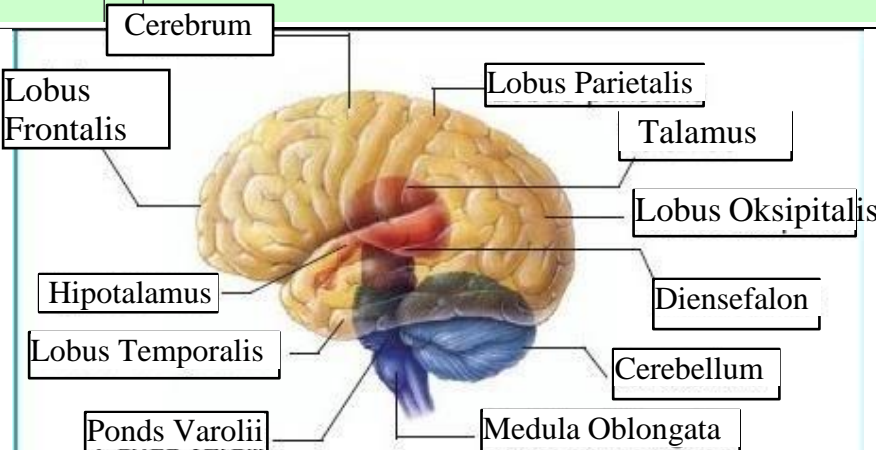
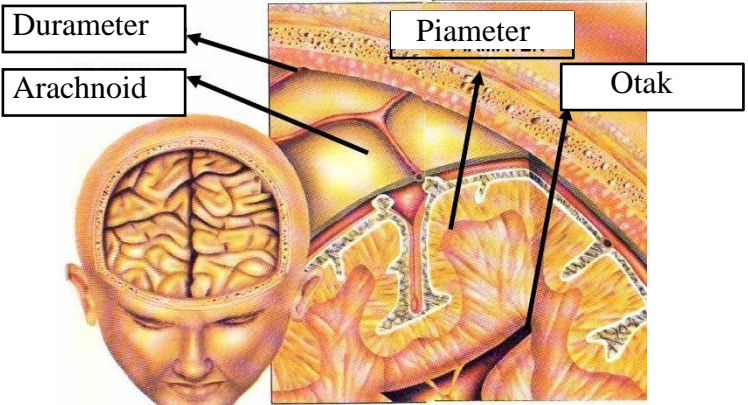
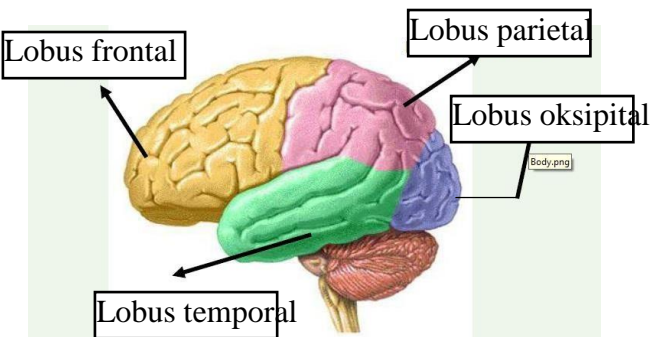


WORKSHEETS (LEMBAR KERJA)

Mata Kuliah	: Anatomi
Materi	: Anatomi Syaraf
NIM>Nama Mahasiswa	: Abriel eka zulfani

No	Keterangan	Pembahasan
1	<p>Pembagian sistem syaraf :</p> <ul style="list-style-type: none"> a. Susunan syaraf pusat : terdiri dari otak dan medula spinalis. Merupakan organ Kompleks : jar.saraf,pembuluh darah,jar.ikat pelindung dan pendukung. Fungsi: mengintegrasikan dan memproses data sensorik dengan perintah motorik. b. Susunan syaraf perifer : meliputi semua jaringan syaraf diluar sistem syaraf pusat Fungsi : menerima rangsang,menghantarkan informasi sensorik,membawa perintah motorik ke jaringan dan sistem perifer. 	
	<p>Sebutkan 2 jenis sel pembangun sistem persyarafan</p> <ul style="list-style-type: none"> a. sel saraf / neuron b. sel pendukung / neuroglia 	<div style="border: 1px solid black; padding: 2px; display: inline-block;">Sinapsis</div>
	<p>The diagram shows a multipolar neuron. On the left, there are several branching structures labeled 'dendrit'. These connect to a central cell body labeled 'Soma', which contains a green 'Nukleus'. From the right side of the soma, a long 'Akson' extends. The axon is covered by a yellow 'Selubung Mielin' composed of 'Sel Schwann'. Gaps in the myelin sheath are labeled 'Nodus Ranvier'. The axon ends in branching structures labeled 'Axon Terminal'.</p>	
	<p>Otak terdiri dari Otak besar (cerebrum),Otak kecil (cerebellum) Dan batang otak.</p> <p>4 lobus Pada cerebrum Adalah lobus frontal,lobus parietal,lobus oksipital dan lobus temporal</p>	

No	Keterangan	Pembahasan
		 <p>Diagram of the human brain showing major regions and structures. Labels include: Cerebrum, Lobus Frontalis, Lobus Parietalis, Talamus, Lobus Oksipitalis, Hipotalamus, Diensefalon, Lobus Temporalis, Cerebellum, Pons Varolii, and Medula Oblongata.</p>
		 <p>Diagram illustrating the layers of the meninges and the brain. Labels include: Durameter, Arachnoid, Piameter, and Otak.</p>
	Lobus otak	 <p>Diagram of the four lobes of the brain. Labels include: Lobus frontal, Lobus parietal, Lobus oksipital, and Lobus temporal.</p>

No	Keterangan	Pembahasan
	