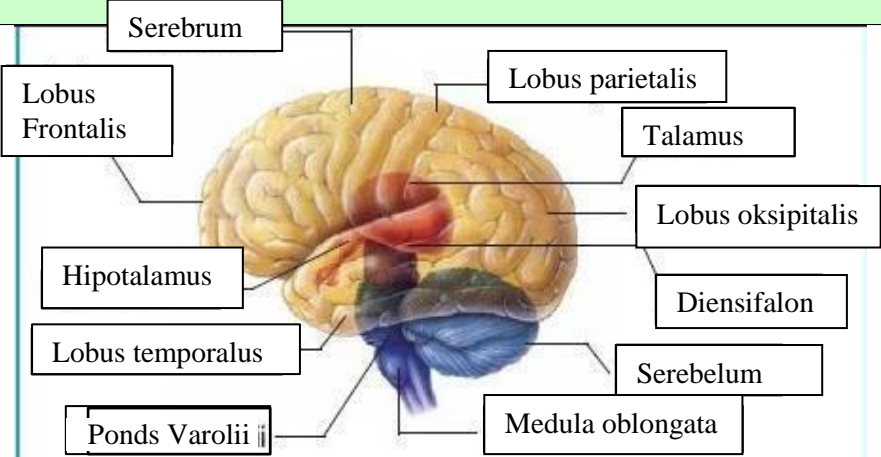
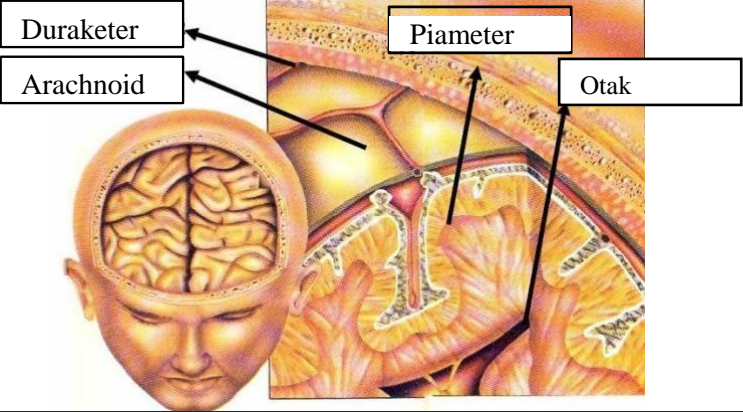
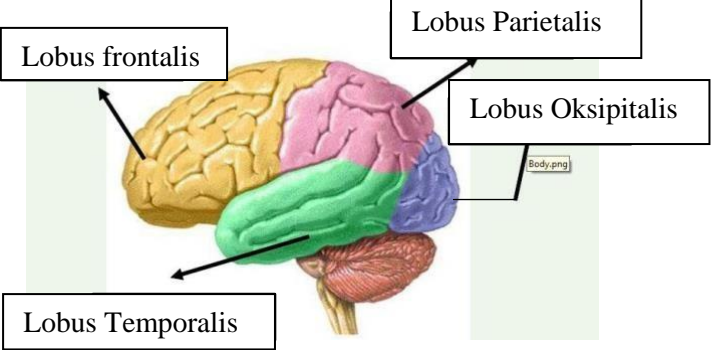


**WORKSHEETS (LEMBAR KERJA)**

<b>Mata Kuliah</b>	: <b>Anatomi</b>
<b>Materi</b>	: <b>Anatomi Syaraf</b>
<b>NIM&gt;Nama Mahasiswa</b>	: <b>2110101068/IRNA RARA JUNIKA</b>

No	Keterangan	Pembahasan
1	<p>Pembagian sistem syaraf :</p> <ul style="list-style-type: none"> <li>a) Susunan syaraf pusat yaitu otak (ensefalon) dan medula spinalis, yang merupakan pusat integrasi dan kontrol seluruh aktivitas tubuh. Bagian fungsional pada susunan saraf pusat adalah neuron akson sebagai penghubung dan transmisi elektrik antar neuron, serta dikelilingi oleh sel glia yang menunjang secara mekanik dan metabolik.</li> <li>b) Susunan syaraf perifer yaitu bagian dari sistem saraf yang di dalam sarafnya terdiri dari sel-sel yang membawa informasi ke (sel saraf sensorik) sistem saraf pusat (SPP), yang terletak di luar otak dan sumsum tulang belakang.</li> </ul> <p><b>Sebutkan 2 jenis sel pembangun sistem persyarafan adalah sel neuron dan sel glia.</b></p>	<div style="text-align: right; border: 1px solid black; padding: 2px; width: fit-content; margin: 0 auto;">Axon Terminal</div>
		<p>Otak terdiri dari otak besar (cerebrum), otak kecil (cerebellum) dan batang otak (brainstem).</p> <p>4 lobus pada cerebrum yaitu lobus frontal (bagian depan), lobus parietal (bagian atas), lobus temporal (bagian samping), lobus oksipital (bagian belakang).</p>

No	Keterangan	Pembahasan
		 <p>Diagram of the human brain showing major regions and structures. Labels include: Serebrum, Lobus Frontalis, Hipotalamus, Lobus temporalis, Ponds Varolii, Lobus parietalis, Talamus, Lobus oksipitalis, Diensifalon, Serebelum, and Medula oblongata.</p>
		 <p>Diagram illustrating the layers of the meninges and the brain. Labels include: Duraketer, Arachnoid, Piameter, and Otak.</p>
Lobus otak		 <p>Diagram of the four lobes of the brain. Labels include: Lobus frontalis, Lobus Temporalis, Lobus Parietalis, and Lobus Oksipitalis.</p>

No	Keterangan	Pembahasan
	