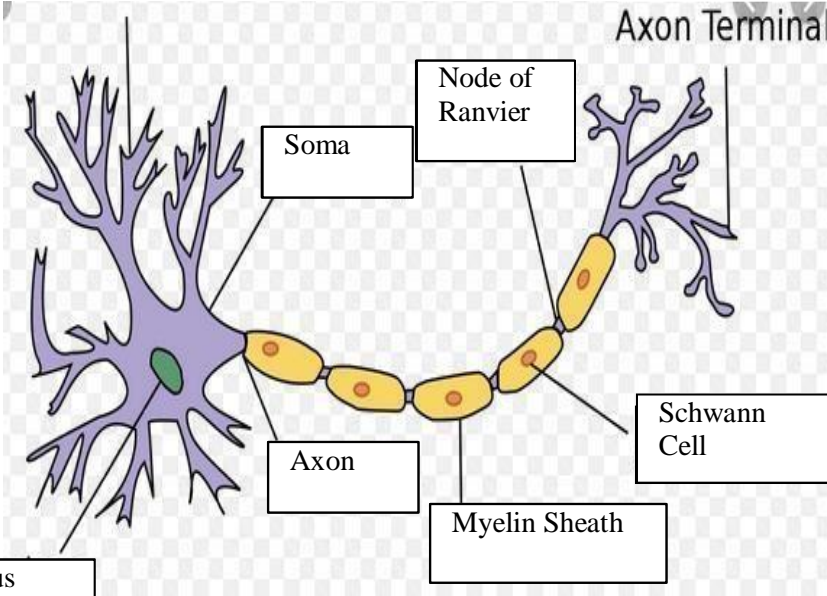
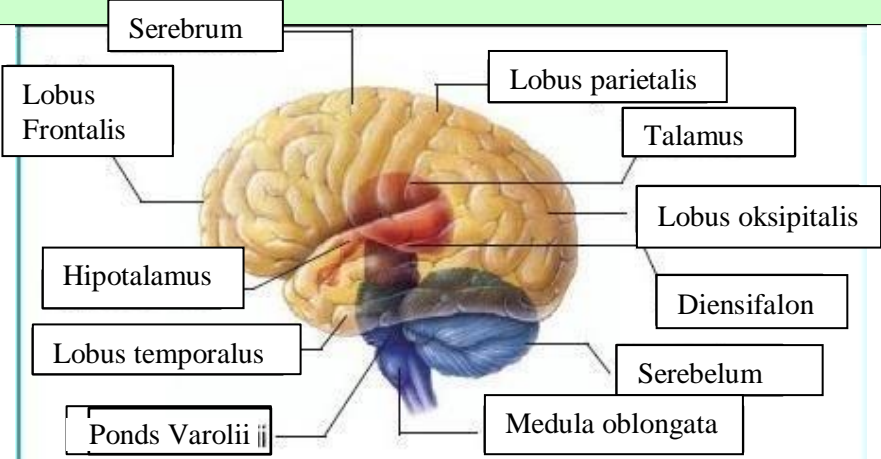
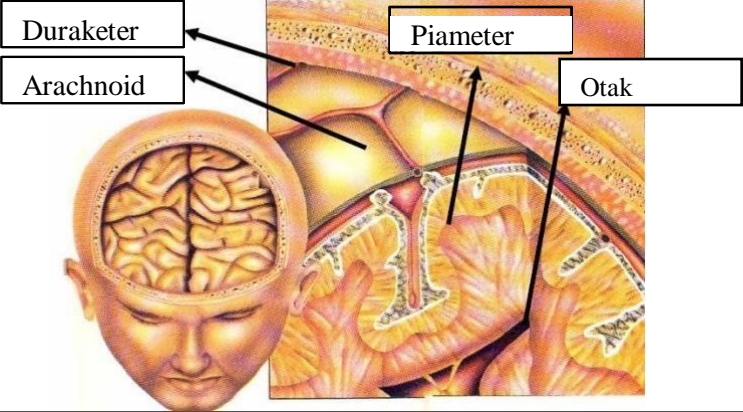
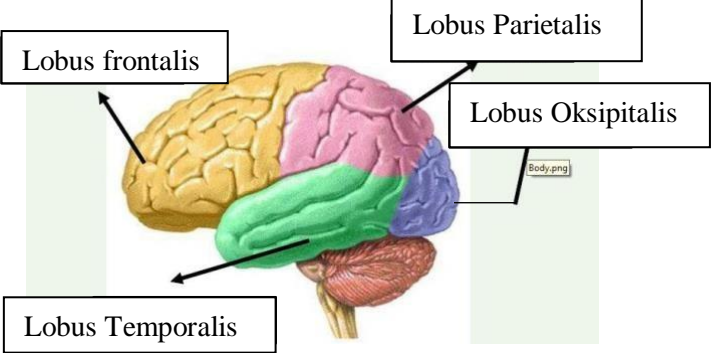


WORKSHEETS (LEMBAR KERJA)

Mata Kuliah	: Anatomi
Materi	: Anatomi Syaraf
NIM>Nama Mahasiswa	: 2110101103_ ALFINA FEBRIYANI

No	Keterangan	Pembahasan
1	Pembagian sistem syaraf : a) Susunan syaraf pusat yaitu otak (ensefalon) dan medula spinalis, yang merupakan pusat integrasi dan kontrol seluruh aktivitas tubuh. Bagian fungsional pada susunan saraf pusat adalah neuron akson sebagai penghubung dan transmisi elektrik antar neuron, serta dikelilingi oleh sel glia yang menunjang secara mekanik dan metabolik. b) Susunan syaraf perifer yaitu bagian dari sistem saraf yang di dalam sarafnya terdiri dari sel-sel yang membawa informasi ke (sel saraf sensorik) sistem saraf pusat (SPP), yang terletak di luar otak dan sumsum tulang belakang. Sebutkan 2 jenis sel pembangun sistem persyarafan adalah sel neuron dan sel glia.	<div style="text-align: right; border: 1px solid black; padding: 2px; width: fit-content; margin: 0 auto;">Axon Terminal</div>
		
		Otak terdiri dari otak besar (cerebrum), otak kecil (cerebellum) dan batang otak (brainstem). 4 lobus pada cerebrum yaitu lobus frontal (bagian depan), lobus parietal (bagian atas), lobus temporal (bagian samping), lobus oksipital (bagian belakang).

No	Keterangan	Pembahasan
		
		
Lobus otak		

No	Keterangan	Pembahasan
	