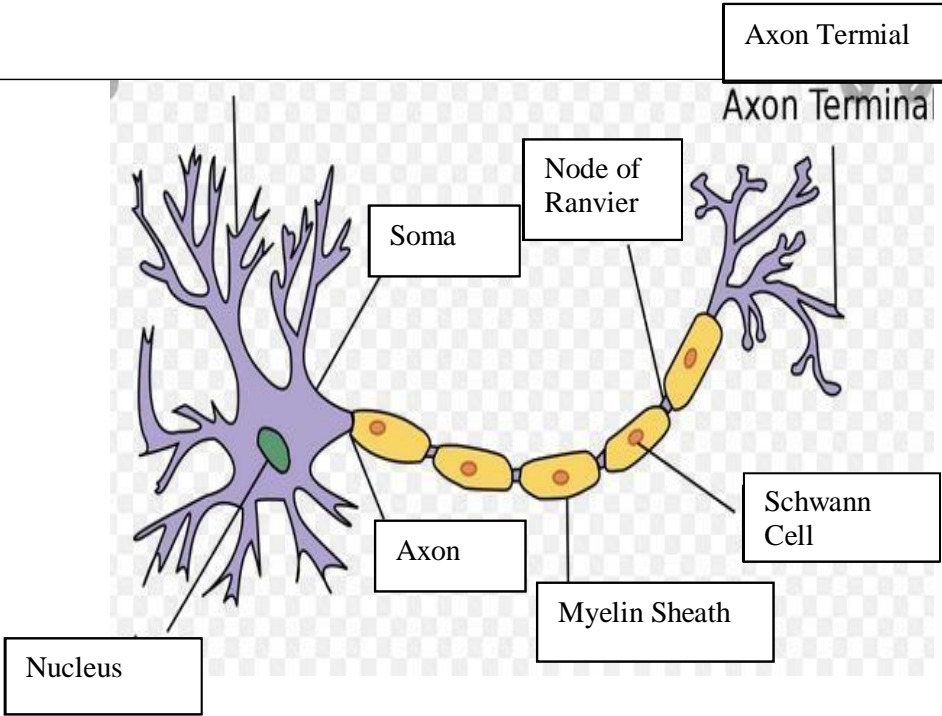
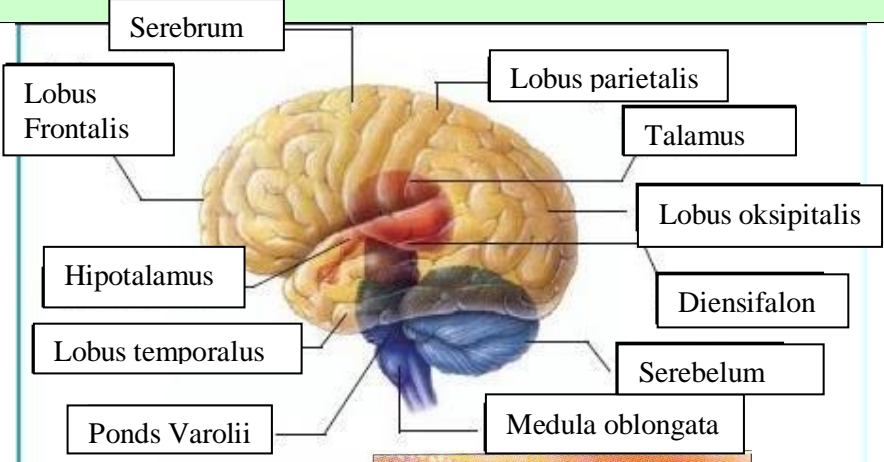
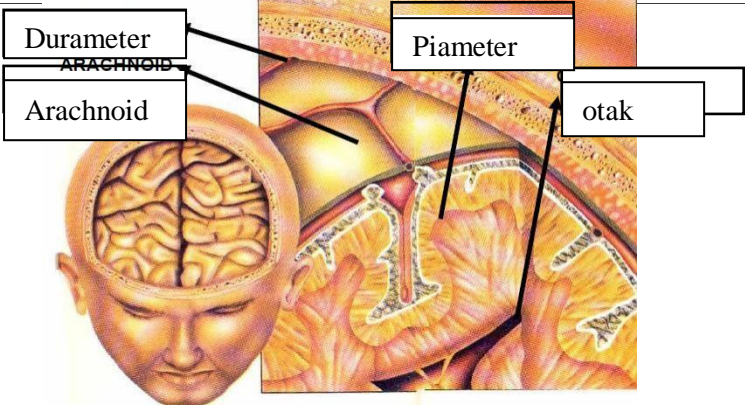
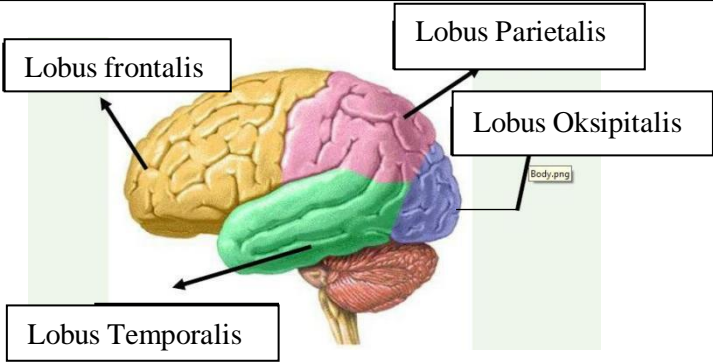
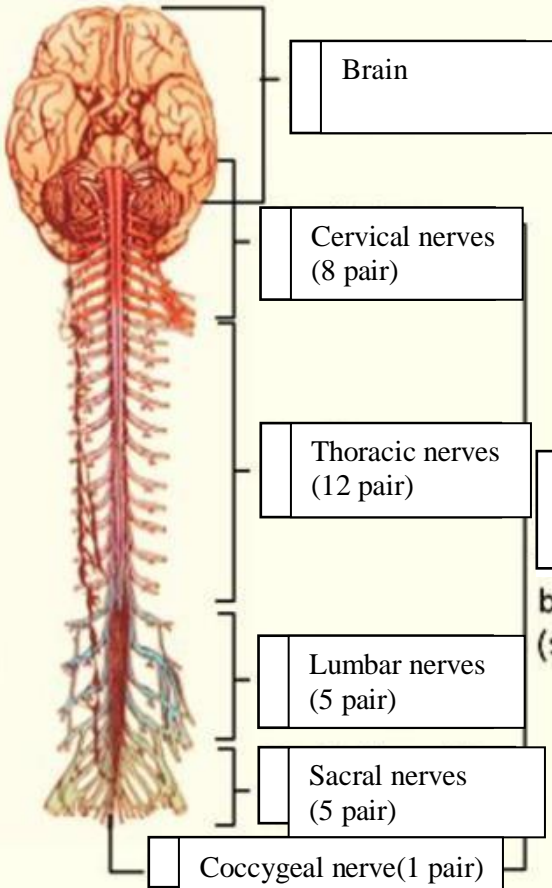


WORKSHEETS (LEMBAR KERJA)

Mata Kuliah	: Anatomi
Materi	: Anatomi Syaraf
NIM>Nama Mahasiswa	: 2110101090/ Azizah Puspasari

No	Keterangan	Pembahasan
1	<p>Pembagian sistem syaraf :</p> <ul style="list-style-type: none"> a) Susunan syaraf pusat yaitu otak (ensefalon) dan medula spinalis, yang merupakan pusat integrasi dan kontrol seluruh aktivitas tubuh. Bagian fungsional pada susunan saraf pusat adalah neuron akson sebagai penghubung dan transmisi elektrik antar neuron, serta dikelilingi oleh sel glia yang menunjang secara mekanik dan metabolik. b) Susunan syaraf perifer yaitu bagian dari sistem saraf yang di dalam sarafnya terdiri dari sel-sel yang membawa informasi ke (sel saraf sensorik) sistem saraf pusat (SPP), yang terletak di luar otak dan sumsum tulang belakang. <p>Sebutkan 2 jenis sel pembangun sistem persyarafan adalah sel neuron dan sel glia.</p>	
		 <p>The diagram illustrates a multipolar neuron. On the left, the cell body (soma) contains a central nucleus. From the soma, several dendrites branch out. A long axon extends from the soma, covered by a myelin sheath composed of Schwann cells. Gaps in the myelin sheath are labeled as the Node of Ranvier. The axon ends in branching structures labeled as Axon Terminals.</p>
		<p>Otak terdiri dari otak besar (cerebrum), otak kecil (cerebellum) dan batang otak (brainstem). 4 lobus pada cerebrum yaitu lobus frontal (bagian depan), lobus parietal (bagian atas), lobus temporal (bagian samping), lobus oksipital (bagian belakang).</p>

No	Keterangan	Pembahasan
		
		
	Lobus otak	

No	Keterangan	Pembahasan
		<p>Sistem syaraf tulang belakang (spinal)</p>