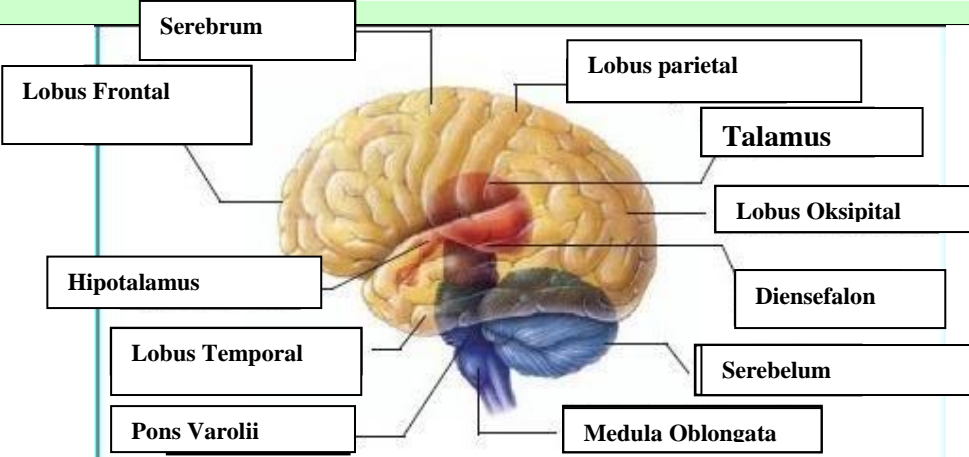
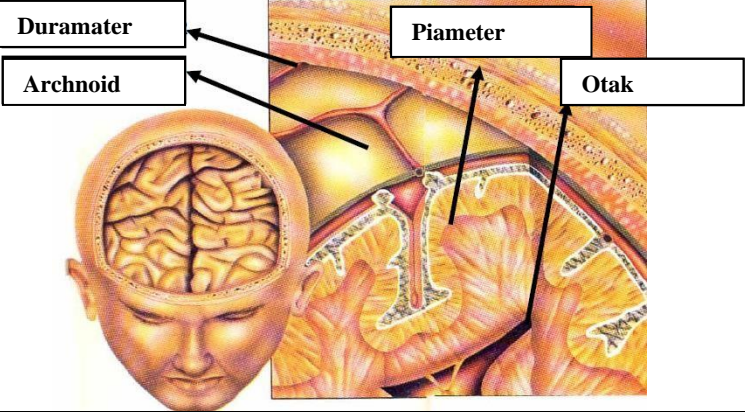
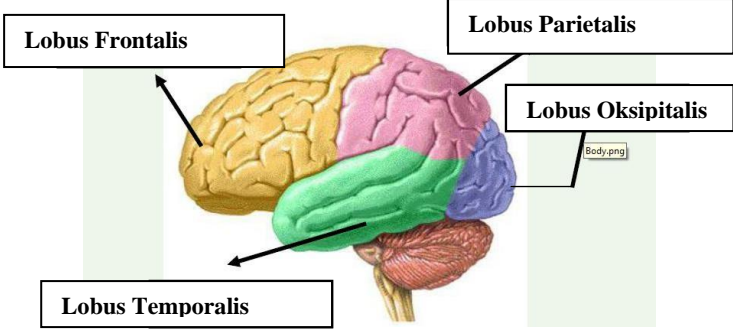
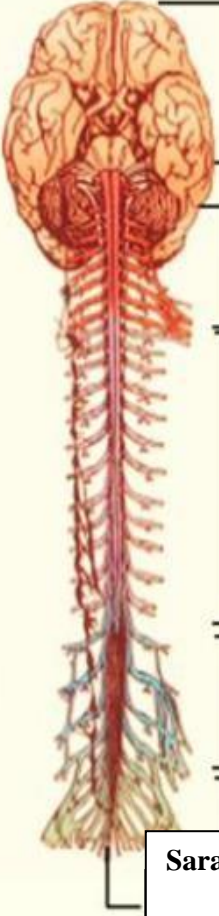


WORKSHEETS (LEMBAR KERJA)

Mata Kuliah	: Anatomi
Materi	: Anatomi Syaraf
NIM>Nama Mahasiswa	: Putri Anggraini

No	Keterangan	Pembahasan
1	<p>Pembagian sistem syaraf :</p> <p>a) Susunan syaraf pusat yaitu otak (ensefalon) dan medula spinalis, yang merupakan pusat integrasi dan kontrol seluruh aktivitas tubuh. Bagian fungsional pada susunan saraf pusat adalah neuron akson sebagai penghubung dan transmisi elektrik antar neuron, serta dikelilingi oleh sel glia yang menunjang secara mekanik dan metabolik.</p> <p>b) Susunan syaraf perifer yaitu bagian dari sistem saraf yang di dalam sarafnya terdiri dari sel-sel yang membawa informasi ke (sel saraf sensorik) sistem saraf pusat (SPP), yang terletak di luar otak dan sumsum tulang belakang.</p> <p>Sebutkan 2 jenis sel pembangun sistem persyarafan adalah sel neuron dan sel glia</p>	
	<p>The diagram shows a multipolar neuron. On the left is the cell body (soma) containing a green nucleus. Several dendrites extend from the cell body. A long axon extends to the right, covered by a yellow myelin sheath composed of Schwann's cells. A gap in the sheath is labeled 'No de of ranvier'. The axon ends in branching structures labeled 'Axon Terminal'.</p>	
	<p>Otak terdiri dari otak besar (cerebrum),Otak Kecil (Cerebellum) Dan Batang otak (Brainstem)</p> <p>4 lobus pada cerebrum yaitu lobus Frontal(Bagian depan),Lobus parietal(Bagian atas),Lobus temporal(Bagian samping),Lobus oksipital(Bagian belakang)</p>	

No	Keterangan	Pembahasan
		 <p>Diagram of the human brain with the following labels: Serebrum, Lobus Frontal, Hipotalamus, Lobus Temporal, Pons Varolii, Lobus parietal, Talamus, Lobus Oksipital, Diensefalon, Serebelum, and Medula Oblongata.</p>
		 <p>Diagram showing the layers of the meninges: Duramater, Archnoid, and Piameter, along with the Otak (brain).</p>
	Lobus otak	 <p>Diagram of the four lobes of the brain: Lobus Frontalis, Lobus Parietalis, Lobus Oksipitalis, and Lobus Temporalis.</p>

No	Keterangan	Pembahasan
	 <p data-bbox="619 324 943 421">Sistem Saraf kepala (Kranial)</p> <p data-bbox="587 488 943 593">Saraf Leher (8 Pasang)</p> <p data-bbox="587 701 831 817">Saraf punggung (12 Pasang)</p> <p data-bbox="587 913 826 1019">Saraf pinggang (5 Pasang)</p> <p data-bbox="587 1032 847 1115">Saraf pinggul/ Sakral (4)</p> <p data-bbox="475 1122 863 1205">Saraf ekor (1 Pasang)</p>	<p data-bbox="863 728 1157 981">Sistem saraf tulang belakang (Spinal)</p>