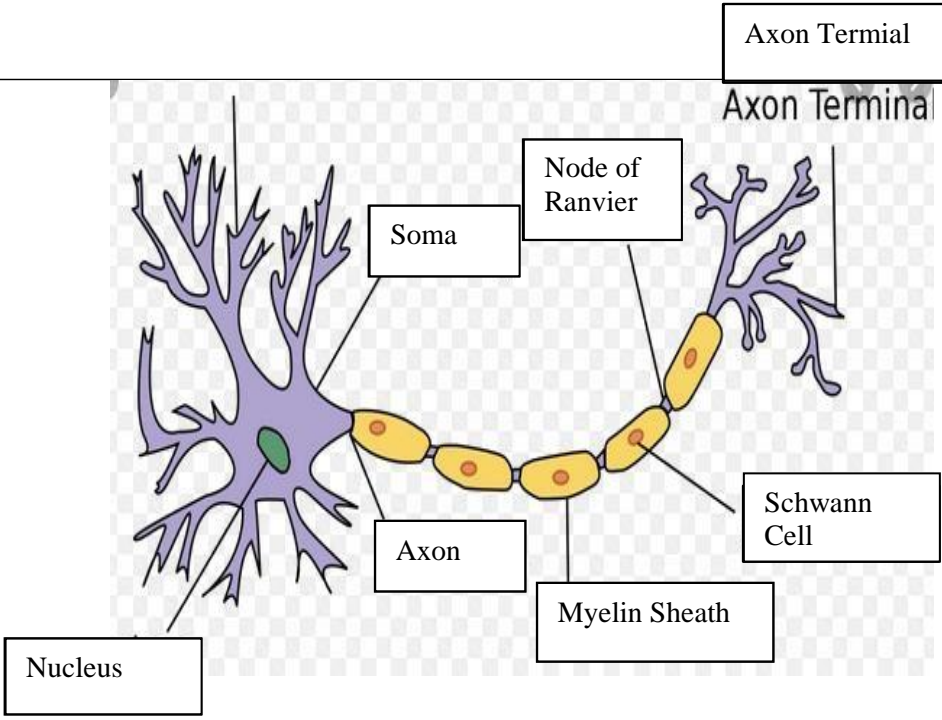
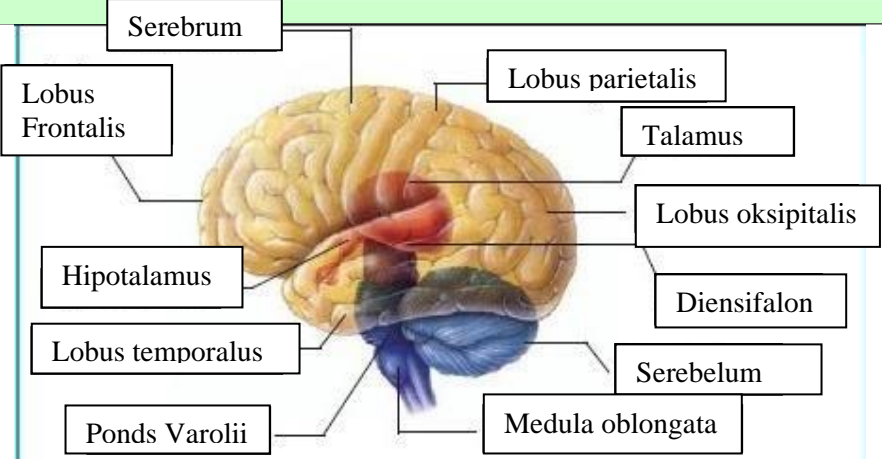
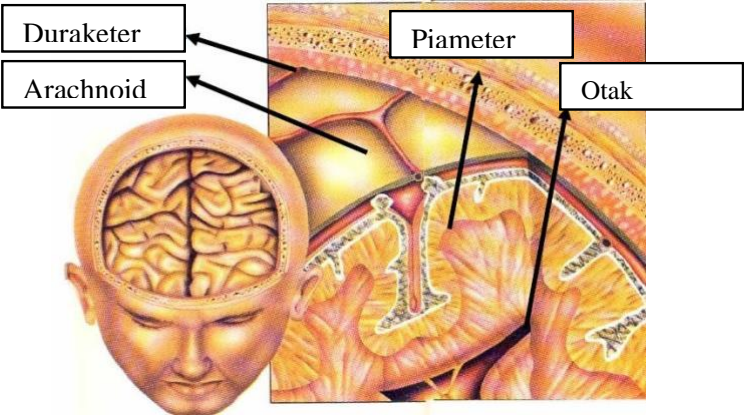
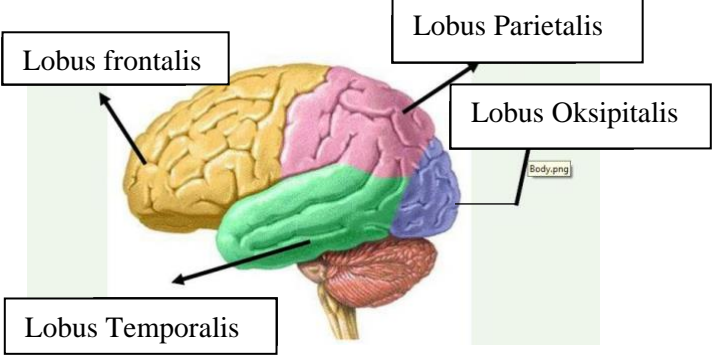


**WORKSHEETS (LEMBAR KERJA)**

<b>Mata Kuliah</b>	: <b>Anatomi</b>
<b>Materi</b>	: <b>Anatomi Syaraf</b>
<b>NIM&gt;Nama Mahasiswa</b>	: <b>2110101067/Mellynda Fortius</b>

No	Keterangan	Pembahasan
1	<p>Pembagian sistem syaraf :</p> <ul style="list-style-type: none"> <li>a) Susunan syaraf pusat yaitu otak (ensefalon) dan medula spinalis, yang merupakan pusat integrasi dan kontrol seluruh aktivitas tubuh. Bagian fungsional pada susunan saraf pusat adalah neuron akson sebagai penghubung dan transmisi elektrik antar neuron, serta dikelilingi oleh sel glia yang menunjang secara mekanik dan metabolik.</li> <li>b) Susunan syaraf perifer yaitu bagian dari sistem saraf yang di dalam sarafnya terdiri dari sel-sel yang membawa informasi ke (sel saraf sensorik) sistem saraf pusat (SPP), yang terletak di luar otak dan sumsum tulang belakang.</li> </ul> <p><b>Sebutkan 2 jenis sel pembangun sistem persyarafan adalah sel neuron dan sel glia.</b></p>	
		 <p>The diagram illustrates a multipolar neuron. On the left is the cell body (soma) containing a nucleus. From the soma, an axon extends to the right, covered by a myelin sheath composed of Schwann cells. Gaps in the myelin sheath are labeled as the Node of Ranvier. The axon ends in branching structures labeled as Axon Terminal.</p>
		<p>Otak terdiri dari otak besar (cerebrum), otak kecil (cerebellum) dan batang otak (brainstem).</p> <p>4 lobus pada cerebrum yaitu lobus frontal (bagian depan), lobus parietal (bagian atas), lobus temporal (bagian samping), lobus oksipital (bagian belakang).</p>

No	Keterangan	Pembahasan
		 <p>Diagram of the human brain with the following labels: Serebrum, Lobus Frontalis, Hipotalamus, Lobus temporalis, Pons Varolii, Lobus parietalis, Talamus, Lobus oksipitalis, Diensifalon, Serebelum, and Medula oblongata.</p>
		 <p>Diagram illustrating the layers of the meninges: Duraketer, Arachnoid, and Piameter, surrounding the Otak (brain).</p>
	Lobus otak	 <p>Diagram of the four lobes of the brain: Lobus frontalis, Lobus Temporalis, Lobus Parietalis, and Lobus Oksipitalis.</p>

No	Keterangan	Pembahasan
	