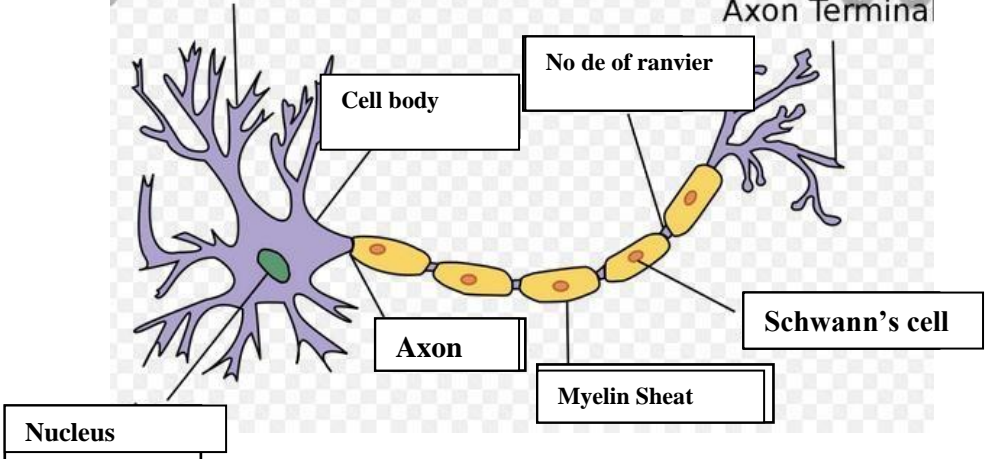
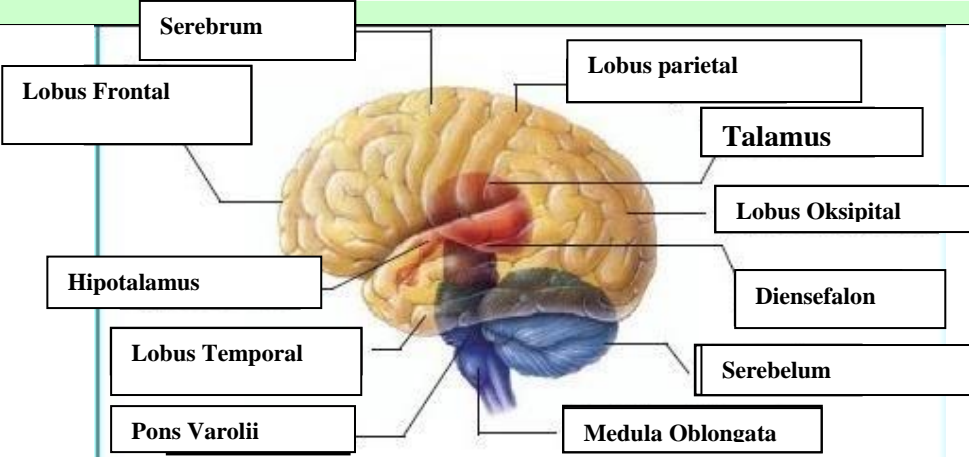
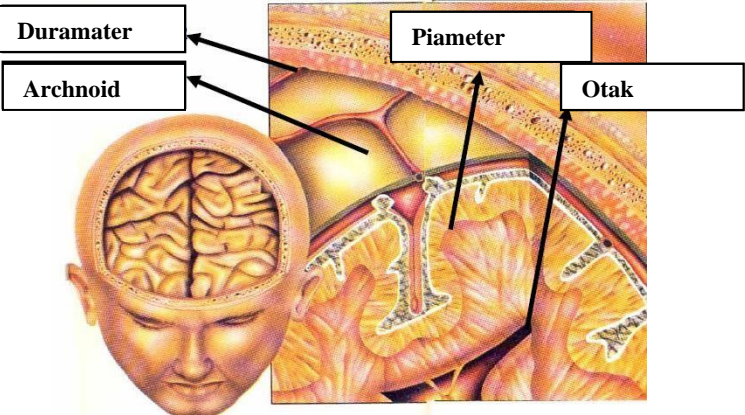
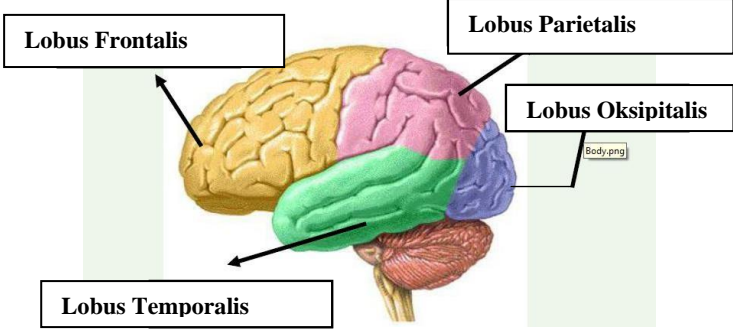
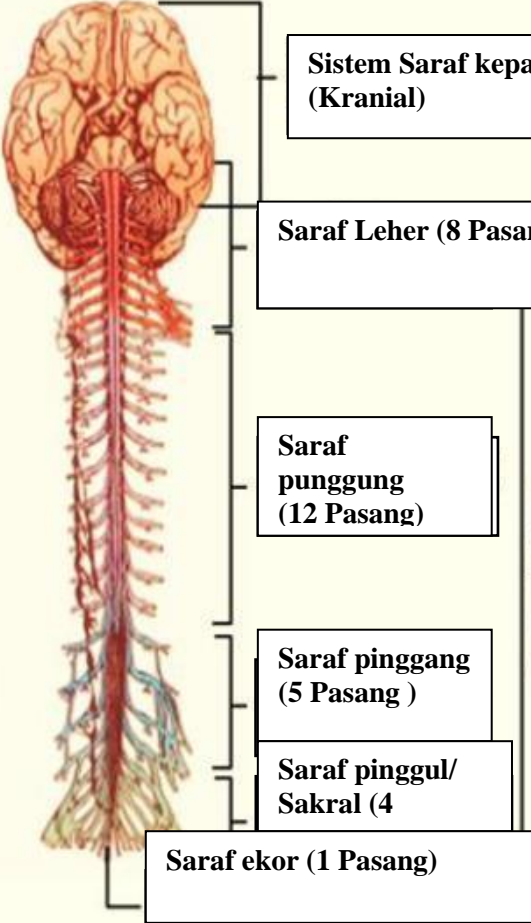


WORKSHEETS (LEMBAR KERJA)

Mata Kuliah	: Anatomi
Materi	: Anatomi Syaraf
NIM>Nama Mahasiswa	: Rahmi Maisarah

No	Keterangan	Pembahasan
1	<p>Pembagian sistem syaraf :</p> <p>a) Susunan syaraf pusat yaitu otak (ensefalon) dan medula spinalis, yang merupakan pusat integrasi dan kontrol seluruh aktivitas tubuh. Bagian fungsional pada susunan saraf pusat adalah neuron akson sebagai penghubung dan transmisi elektrik antar neuron, serta dikelilingi oleh sel glia yang menunjang secara mekanik dan metabolik.</p> <p>b) Susunan syaraf perifer yaitu bagian dari sistem saraf yang di dalam sarafnya terdiri dari sel-sel yang membawa informasi ke (sel saraf sensorik) sistem saraf pusat (SPP), yang terletak di luar otak dan sumsum tulang belakang.</p> <p>Sebutkan 2 jenis sel pembangun sistem persyarafan adalah sel neuron dan sel glia</p>	
	 <p>The diagram shows a single neuron. On the left is the cell body (soma) containing a green nucleus. From the cell body, an axon extends to the right. The axon is covered by a yellow myelin sheath, which is composed of Schwann's cells. A gap in the myelin sheath is labeled as a Node of Ranvier. The axon ends in branching structures labeled as axon terminals.</p>	
	<p>Otak terdiri dari otak besar (cerebrum),Otak Kecil (Cerebellum) Dan Batang otak (Brainstem)</p> <p>4 lobus pada cerebrum yaitu lobus Frontal(Bagian depan),Lobus parietal(Bagian atas),Lobus temporal(Bagian samping),Lobus oksipital(Bagian belakang)</p>	

No	Keterangan	Pembahasan
		 <p>Diagram of the human brain showing major regions and structures. Labels include: Serebrum, Lobus Frontal, Hipotalamus, Lobus Temporal, Pons Varolii, Lobus parietal, Talamus, Lobus Oksipital, Diensefalon, Serebelum, and Medula Oblongata.</p>
		 <p>Diagram illustrating the layers of the meninges and the brain. Labels include: Duramater, Archnoid, Piameter, and Otak.</p>
	Lobus otak	 <p>Diagram of the four lobes of the brain. Labels include: Lobus Frontalis, Lobus Parietalis, Lobus Temporalis, and Lobus Oksipitalis.</p>

No	Keterangan	Pembahasan
	 <p>The diagram shows the human nervous system with the following labels:</p> <ul style="list-style-type: none"> Sistem Saraf kepala (Kranial) Saraf Leher (8 Pasang) Saraf punggung (12 Pasang) Saraf pinggang (5 Pasang) Saraf pinggul/ Sakral (4) Saraf ekor (1 Pasang) 	<p>Sistem saraf tulang belakang (Spinal)</p>