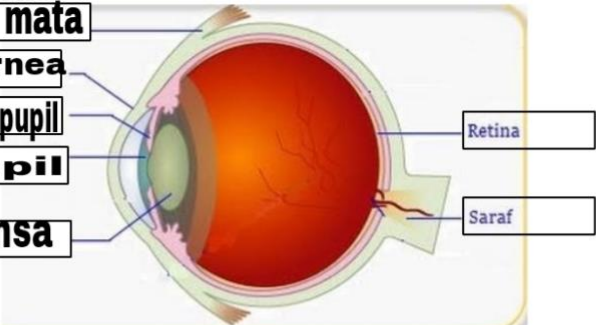




**WORKSHEETS (LEMBAR KERJA)**

<b>Mata Kuliah</b>	<b>: Anatomi</b>
<b>Materi</b>	<b>: Anatomi Panca Indra</b>
<b>NIM&gt;Nama Mahasiswa</b>	<b>: 2110101067/Mellynda Fortius</b>

No	<u>Keterangan</u>	<u>Pembahasan</u>
1	<p>Mata</p> <p><b>otot mata</b></p> <p><b>Kornea</b></p> <p><b>Iris pupil</b></p> <p><b>Pupil</b></p> <p><b>Lensa</b></p>	 <p>Retina</p> <p>Saraf</p>
	<p><u>Telinga</u></p>	 <p>Rumah siput</p> <p>Tulang telinga</p> <p>Saraf ke otak</p> <p>Daun telinga</p> <p>Gendang telinga</p> <p>Saluran eustachius</p> <p>Lubang telinga</p>
		 <p>Heliks</p> <p>Lipatan antiheliks</p> <p>Antiheliks</p> <p>analis auditorius eksterna</p> <p>Lobulus</p> <p>Lubang kulit preaurikuler</p> <p>Skin tag preaurikuler</p> <p>Tragus</p> <p>Antitragus</p>

No	<u>Keterangan</u>	<u>Pembahasan</u>
----	-------------------	-------------------

