



# DOA BELAJAR

رَضِيتُ بِاللَّهِ رَبًّا وَبِالْإِسْلَامِ دِينًا وَبِمُحَمَّدٍ نَبِيًّا وَرَسُولًا  
رَبِّي زِدْنِي عِلْمًا وَارْزُقْنِي فَهْمًا

“Kami ridho Allah SWT sebagai Tuhanku, Islam sebagai agamaku, dan Nabi Muhammad sebagai Nabi dan Rasul, Ya Allah, tambahkanlah kepadaku ilmu dan berikanlah aku kefahaman”



# KELAINAN KONGENITAL PADA SISTEM REPRODUKSI

**Nidatul Khofiyah, S.Keb., Bd., MPH**

**nidatulkhofiyah@unisayogya.ac.id**


**Prodi Kebidanan Program Sarjana dan Pendidikan Profesi Bidan Program Profesi**

**Fakultas Ilmu Kesehatan Universitas Aisyiyah Yogyakarta**



- Kelainan kongenital merupakan manifestasi penyimpangan pertumbuhan dan pembentukan organ tubuh

**Kelainan kongenital pada organ reproduksi wanita yang tampak dari luar harus diketahui oleh seorang bidan**



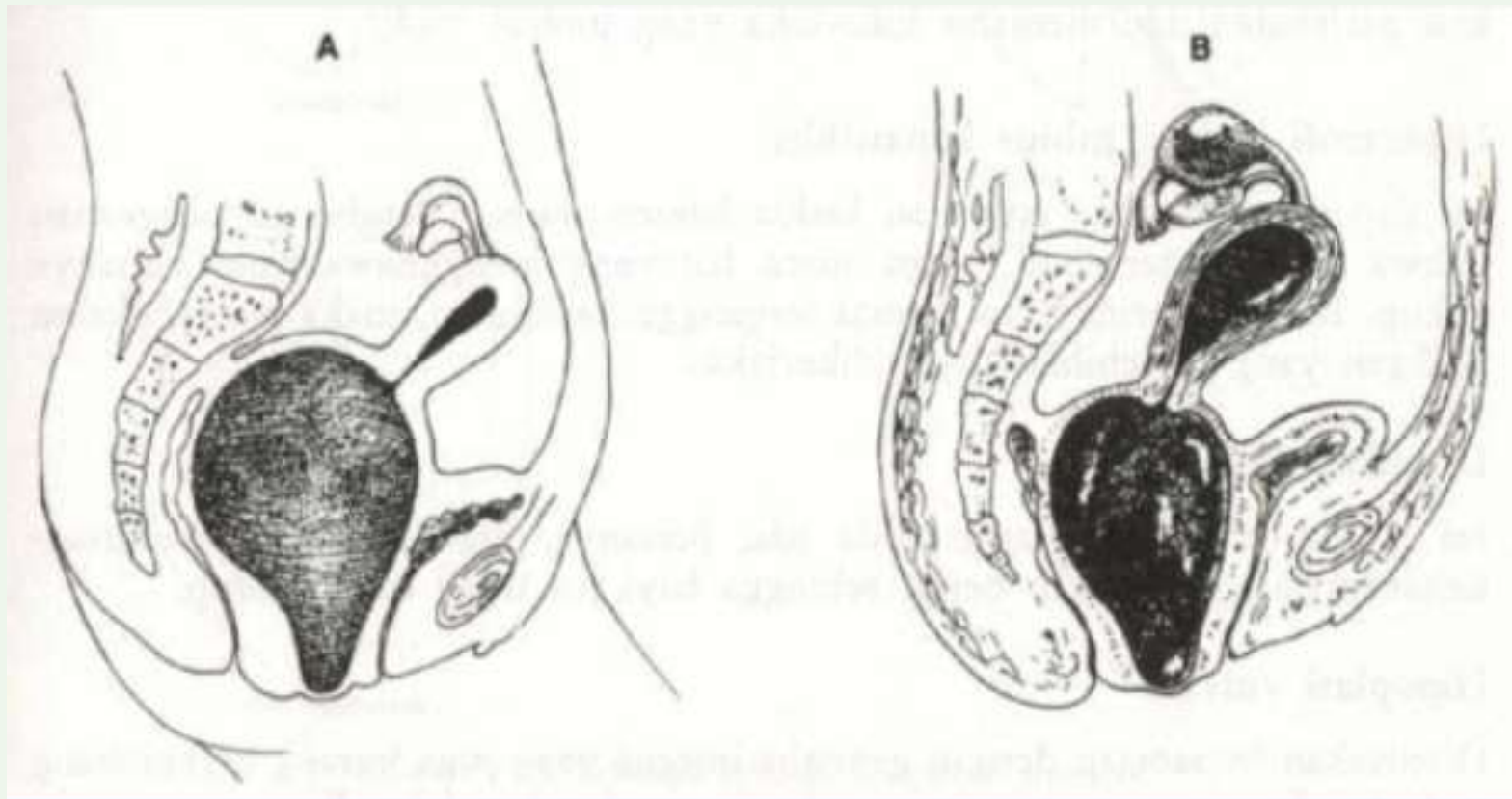
**Kesulitan dalam kehamilan dan persalinan dapat disebabkan oleh karena kelainan abnormal pada organ reproduksi wanita**



- Kelainan-kelainan congenital alat-alat genital dapat disebabkan oleh kelainan kromosom ataupun faktor lingkungan
- Kelainan kromosom khususnya kromosom seks dan gangguan hormonal sering menimbulkan masalah interseks.
- Faktor lingkungan diduga penyebab kelainan kongenital:
  - Keadaan endometrium yang mempengaruhi nutrisi mudigah
  - Penyakit metabolic
  - Infeksi khususnya karena virus
  - Obat-obat teratogenik
  - Penyimpangan kromosom

## HIMEN IMPERFORATA

- yaitu selaput dara yang tidak menunjukkan lubang (hiatus himenalis) samasekali.
- Tidak terbentuknya lubang himen (hiatus himenalis) sehingga tidak mungkin terjadi aliran darah pada saat menstruasi
- Kemungkinan besar tidak diketahui sebelum menarche
- Molimina mensturalia (rasa sakit saat waktunya menstruasi tanpa diikuti pengeluaran darah) dialami tiap bulan. Darah terkumpul di dalam vagina dan menyebabkan himen tampak kebiru-biruan dan menonjol keluar → Hematokolpos
- Hematokolpos → hematometra (uterus terisi dengan darah haid, terasa sesak, nyeri perut terutama saat menstruasi) → hematosalpinx (tuba kiri dan kanan terisi darah haid dan dapat mencapai ruang abdomen) → Hal ini dapat diraba dari luar sebagai tumor kistik di kanan dan kiri atas simfisis.



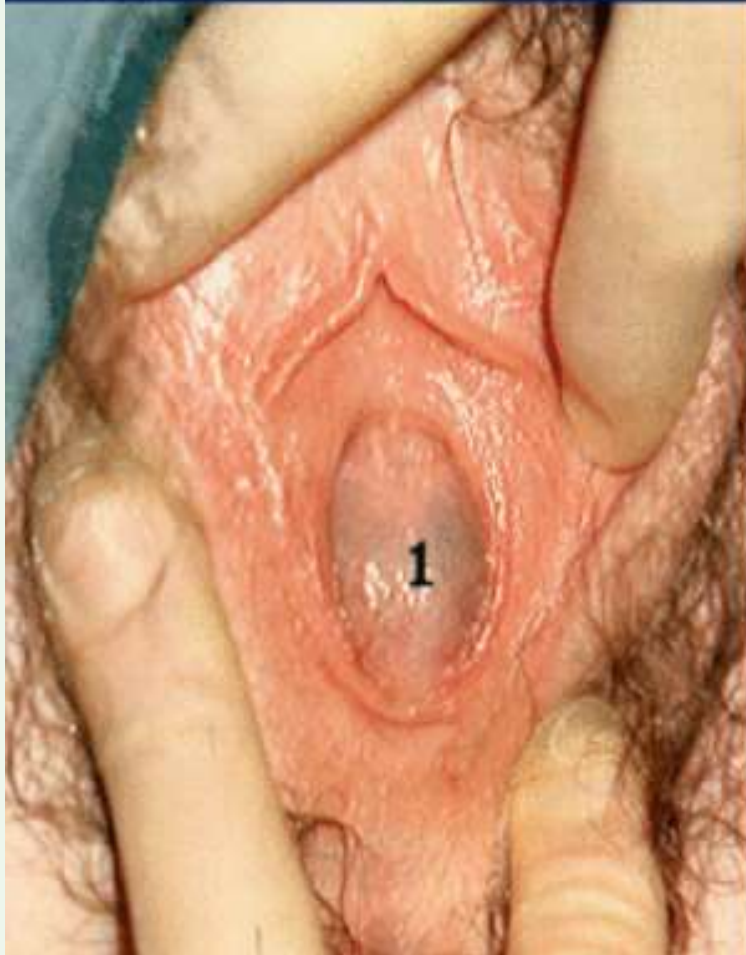
**Hematokolpos**

**Hematometra &  
hematosalping**

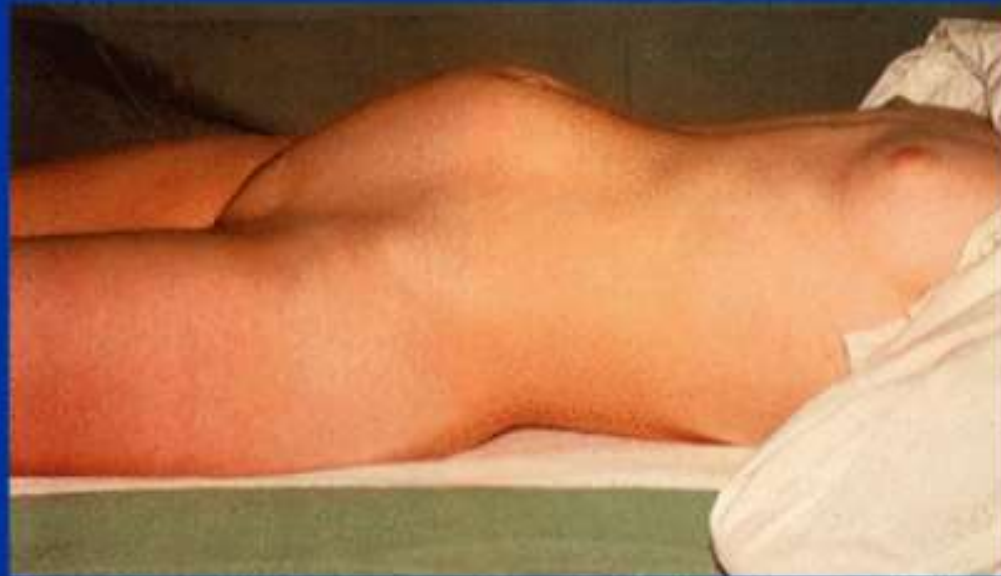



## Himen imperforata



## Kasus himen imperforata





# VULVA

- Pengobatan : Himenektomi + Pemberian antibiotika
- Post Himenektomi penderita dibaringkan dalam letak Fowler.
- Selama 2-3 hari darah warna merah tua kental akan mengalir disertai pengecilan massa tumor.
- Atresia himenalis pada neonatus atau gadis kecil → vagina terisi cairan lendir → hidrokolpos.
- Tindakan → himenektomi + pasang drain + antibiotika
- Atresia himenalis pada gadis kecil tanpa adanya gejala lain → observasi hingga anak lebih besar dan situasi anatomi lebih jelas.



## ATRESIA LABIUM MINUS

- Disebabkan oleh membrana urogenitalis yang tidak menghilang
- Pengeluaran air kencing dan darah haid tidak terganggu → terdapat lubang kecil di bagian depan vulva di belakang klitoris
- Kehamilan dapat terjadi → Pada saat partus diperlukan sayatan di garis tengah yang cukup panjang untuk melahirkan anak
- Atresia labia minora dapat terjadi setelah partus
- Oleh karena adanya radang kedua labium minus melekat
- Pengobatan: melepaskan perlekatan dan menjahit luka yang timbul
- Hipertrofi labium minus kanan/kiri
- Hipertrofi pada satu atau kedua labium minus
- Bukan sesuatu hal yang mengkhawatirkan
- Bila penderita merasa tidak nyaman → dilakukan pengangkatan jaringan yang berlebihan

# VULVA

- Duplikasi vulva
  - Jarang ditemukan
  - Ditemukan bersamaan dengan kelainan lain yang lebih berat€ bayi tidak dapat hidup
- Hipoplasi vulva
  - Ditemukan bersamaan dengan genitalia interna yang kurang berkembang pada keadaan hipoestrogenisme, infantilisme, dll
  - Ciri-ciri seks sekunder juga tidak berkembang

# VULVA

- **Duplikasi vulva**
  - Jarang ditemukan
  - Ditemukan bersamaan dengan kelainan lain yang lebih berat€ bayi tidak dapat hidup
- **Hipoplasi vulva**
  - Ditemukan bersamaan dengan genitalia interna yang kurang berkembang pada keadaan hipoestrogenisme, infantilisme, dll
  - Ciri-ciri seks sekunder juga tidak berkembang
- **Kloaka persistens**
  - septum urogenital tidak tumbuh, bayi tidak mempunyai lubang anus, atau anus bermuara dalam sinus urogenitalis, dan terdapat satu lubang tempat keluar air kencing dan feses

## 1. Septum Vagina

- terbentuknya sekat pada vagina
- Darah haid keluar normal
- Jarang menimbulkan keluhan dan tidak menghalangi koitus sehingga kehamilan dapat terjadi → namun dpt menghalangi proses persalinan → tindakan operatif

## 2. Aplasia dan Atresia Vagina

- Vagina sama sekali tidak terbentuk ada lubang vagina → hanya berupa lekukan (jika diraba hanya ditemukan jaringan yang menebal)
- Pengobatan : pembuatan vagina baru

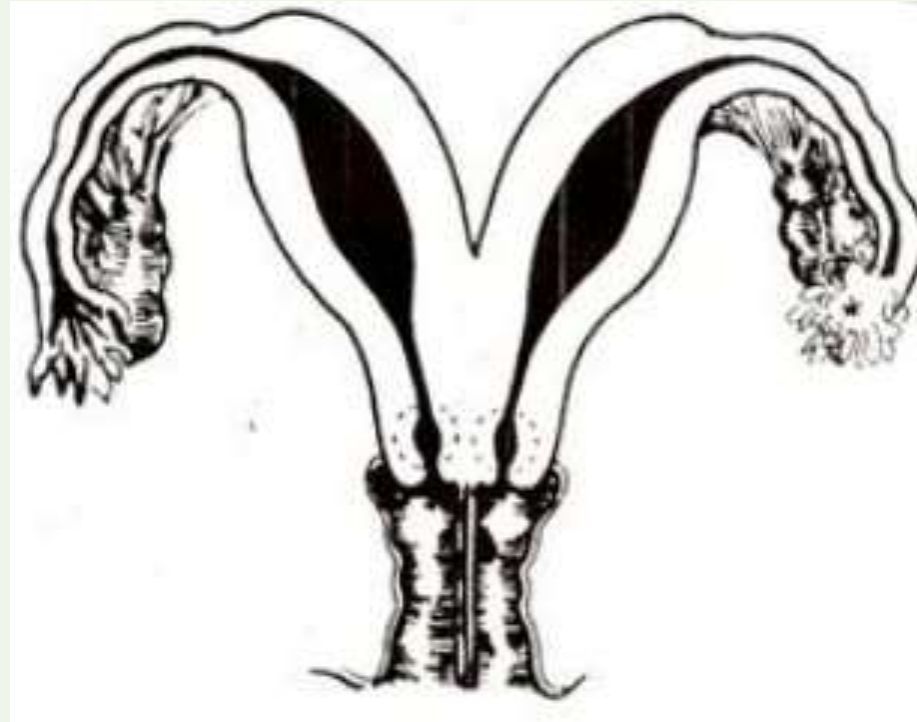## 3. Kista Vagina

- Dikenal 2 macam kista kongenital
  - a. Kista dari sisa-sisa epitel duktus Mulleri
  - b. Kista dari sisa-sisa duktus Gartner yang terletak di bagian anterolateral vagina
- Kista ini biasanya berukuran kecil dan dapat besar sehingga dapat mengganggu pada saat koitus dan dapat pula mengganggu pada saat proses persalinan
- Pengobatan : pengangkatan kista dengan pengupasan simpainya

# UTERUS

## UTERUS DIDELFIS/DUPLEKS/BIKORNIS BIKOLIS

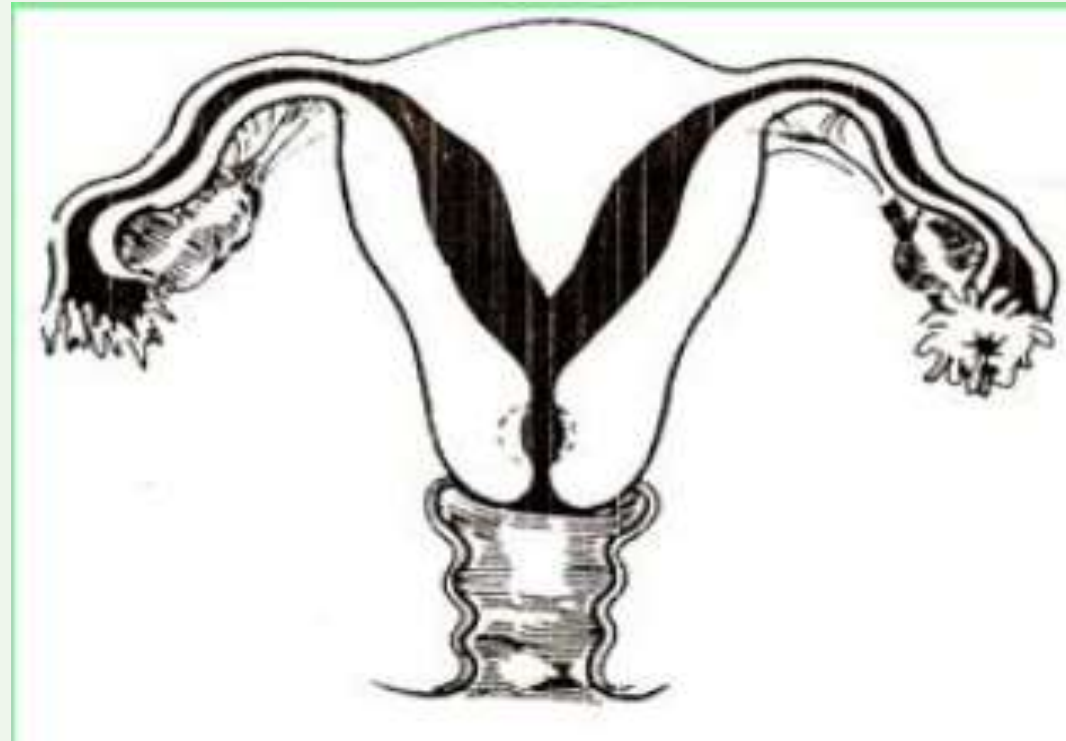
→ Terdapat 2 korpus uteri, 2 serviks, 2 vagina dan terdapat cekungan di fundus





## UTERUS SUB SEPTUS

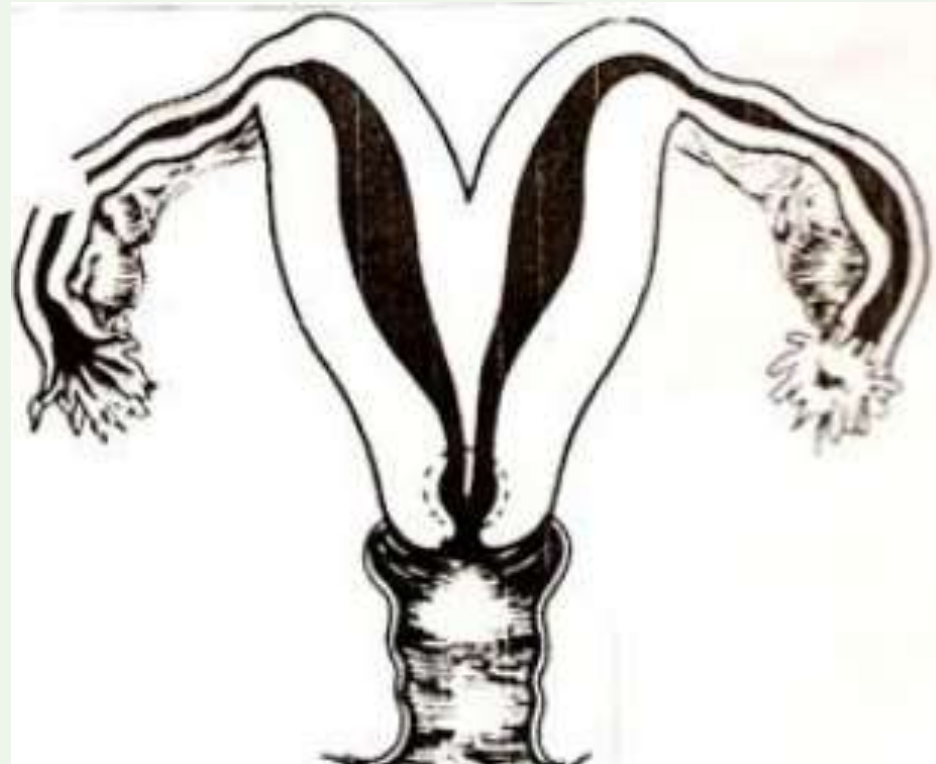
→ Terdapat 1 korpus uteri dengan septum yang tidak lengkap, 1 serviks dan 1 vagina



# UTERUS

## UTERUS BIKORNIS UNIKOLIS

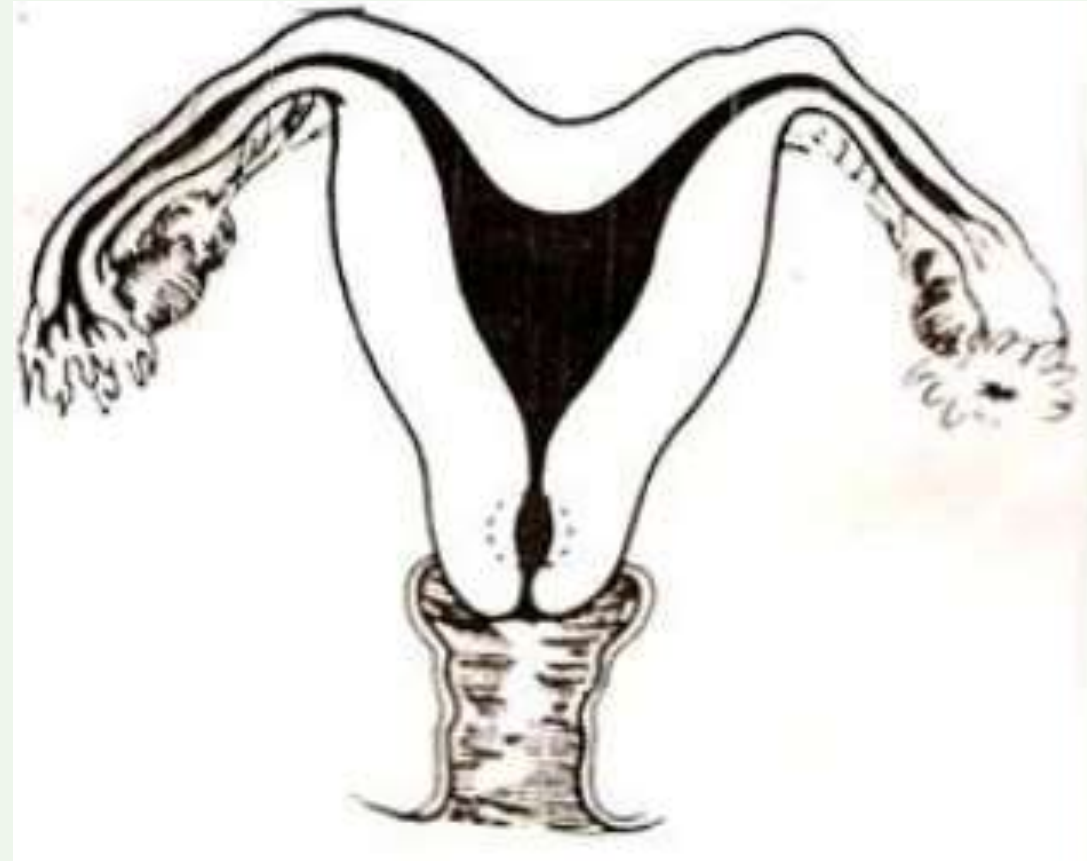
→ Terdapat pemisahan korpus uteri sebelah kanan dan sebelah kiri tetapi serviks uteri tetap menjadi satu serta mempunyai cekungan di fundus



# UTERUS

## UTERUS ARKUATUS

- Hanya terdapat cekungan di fundus uteri
- Kelainan yang paling ringan

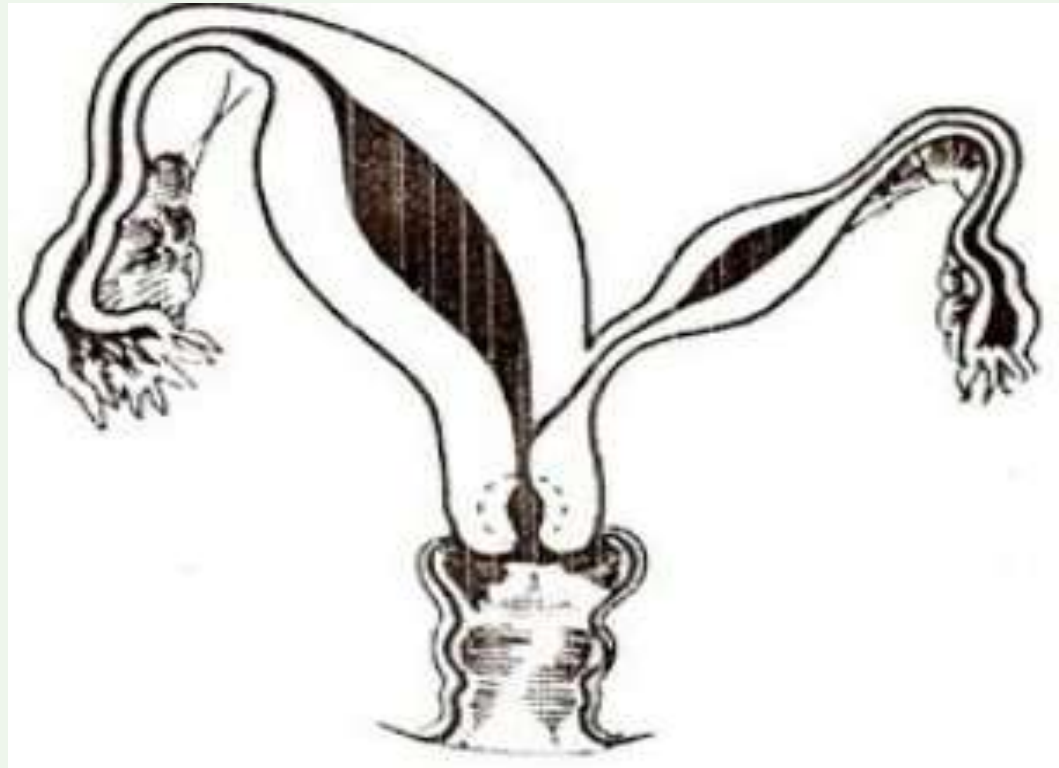




# UTERUS

## UTERUS BIKORNIS LATERALIS RUDIMENTARIUS

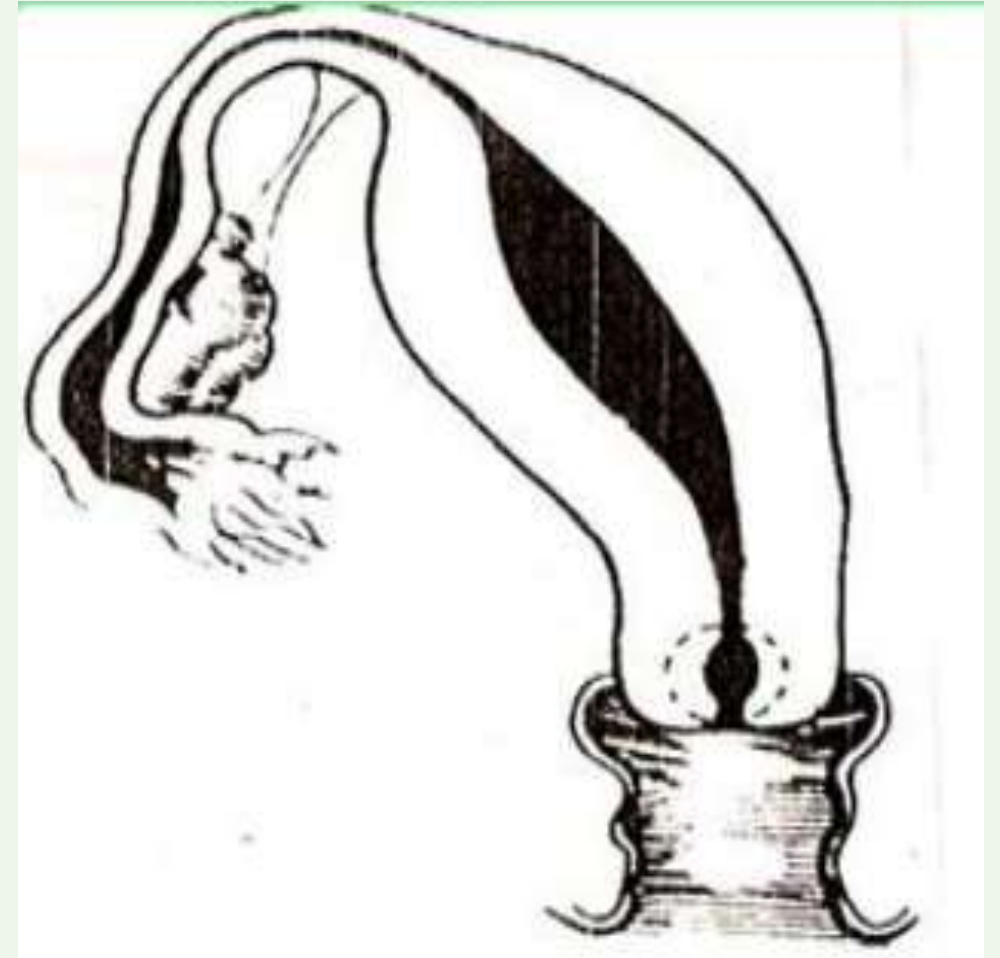→ Terdapat 1 uterus dan disampingnya terdapat tanduk yang perkembangannya terganggu



# UTERUS

## UTERUS UNIKORNIS

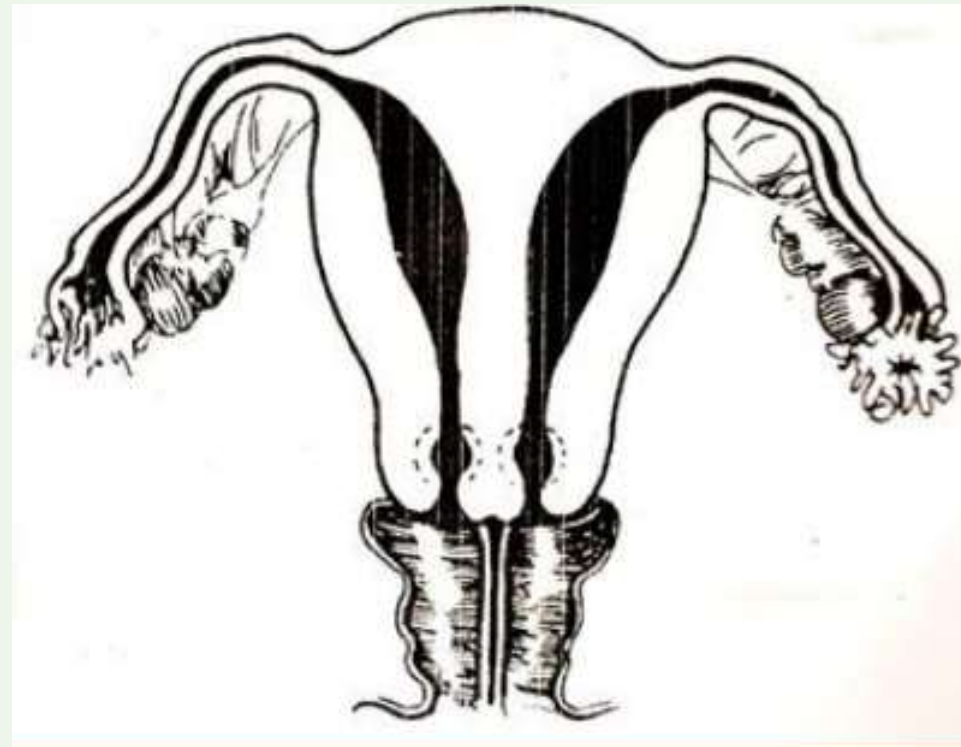
- Terdapat 1 uterus (dengan 1 tuba falopii kanan atau kiri saja) dan 1 serviks, tetapi saluran yang lain tidak berkembang
- Biasanya hanya ada 1 ovarium dan 1 ginjal



# UTERUS

## UTERUS SEPTUS

→ Terdapat 2 korpus uteri, 2 serviks dan 2 vagina tetapi tidak mempunyai cekungan di fundus

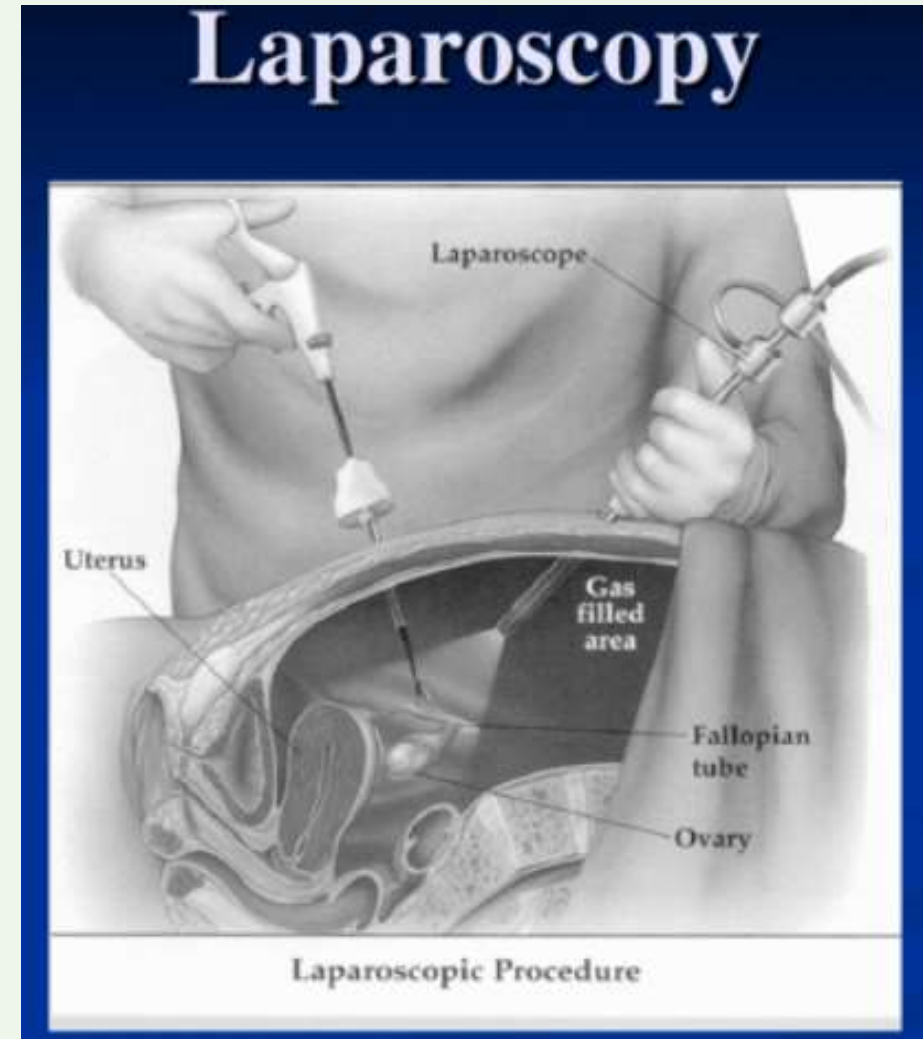




# UTERUS

## DIAGNOSIS KELAINAN UTERUS

- Pemeriksaan penunjang → histerosalpingografi
- Penegakan diagnosis → laparoscopi
- Indikasi tindakan pembedahan pada gangguan fusi dari uterus :
  - Abortus berulang
  - Infertilitas
  - Gangguan/ masalah saat proses persalinan
  - Kehamilan ektopik terganggu
  - DII



## AGENESIS/ATRESIA OVARIUM

- Jarang terjadi
- Jika terjadi → biasanya 1 tuba yang bersangkutan juga tidak terbentuk



**TERIMA KASIH**  
LEBIHA KASIH



# PENUTUP BELAJAR

بِسْمِ اللَّهِ الرَّحْمَنِ الرَّحِيمِ

اللَّهُمَّ أَرِنَا الْحَقَّ حَقًّا وَارْزُقْنَا اتِّبَاعَهُ ۖ وَأَرِنَا الْبَاطِلَ بَاطِلًا وَارْزُقْنَا اجْتِنَابَهُ

Ya Allah Tunjukkanlah kepada kami kebenaran sehingga kami dapat mengikutinya,

Dan tunjukkanlah kepada kami keburukan sehingga kami dapat menjauhinya.



**wnisa**  
Universitas 'Aisyiyah  
Yogyakarta