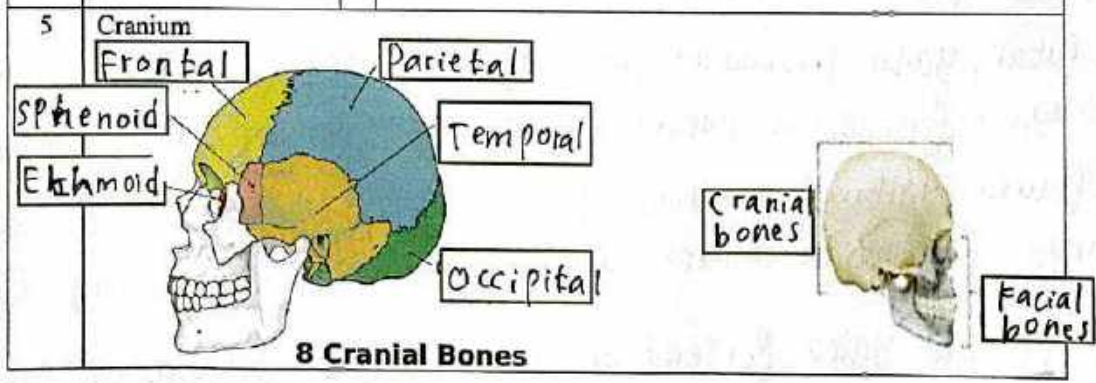


WORKSHEETS (LEMBAR KERJA)

Mata Kuliah	: Anatomi
Materi	: Musculoskeletal
NIM>Nama Mahasiswa	: 2110101070 / ALIFFAH M AZZAHROH

No	Keterangan	Pembahasan										
1	Jumlah tulang manusia 260. Tulang Terdiri atas :..... - Tulang tengkorak/cranium 8 buah - Tulang wajah 14 buah - Tulang telinga dalam 6 buah - Tulang lidah 1 buah	- Tulang dada 25 buah - Tulang belakang (vertebrae) dan Pelvis 26 buah										
2	Jelaskan klasifikasi Tulang menurut bentuknya											
3	Sistem skeletal	<table border="1"> <thead> <tr> <th>Axial sceleton</th> <th>Apendicular sceleton</th> </tr> </thead> <tbody> <tr> <td>Cranium</td> <td>SCAPULA and collarbone</td> </tr> <tr> <td>Sternum</td> <td>UPer limb bones</td> </tr> <tr> <td>Ribs</td> <td>Supporting bones</td> </tr> <tr> <td>Vertebrae</td> <td>Lower limb bones</td> </tr> </tbody> </table>	Axial sceleton	Apendicular sceleton	Cranium	SCAPULA and collarbone	Sternum	UPer limb bones	Ribs	Supporting bones	Vertebrae	Lower limb bones
Axial sceleton	Apendicular sceleton											
Cranium	SCAPULA and collarbone											
Sternum	UPer limb bones											
Ribs	Supporting bones											
Vertebrae	Lower limb bones											
4	Jelaskan fungsi sendi dan contohnya											
5	Cranium											

- Tulang
ekstremitas
atas 64 buah
- Tulang
ekstremitas
bawah 62
buah



3.) Tulang menurut bentuknya

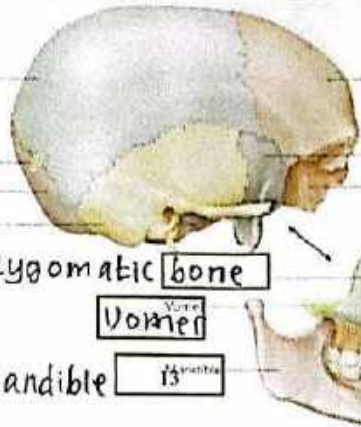
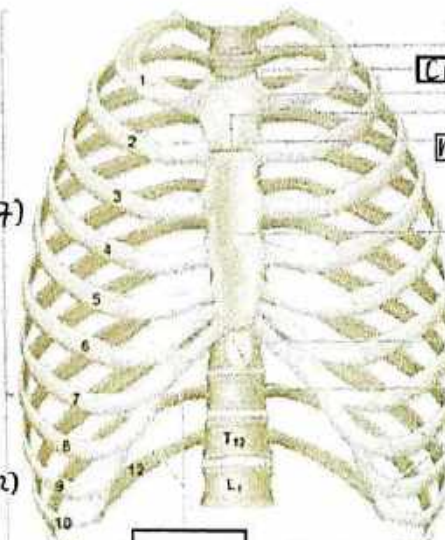
1. Ossa longa (Tulang panjang)
 - Tulang yang ukuran panjangnya terbesar.
 - contohnya : OS humerus
2. Ossa brevia (Tulang pendek)
 - Tulang yg ketiba ukurannya kira-kira sama besar
 - contoh: ossa carpi
3. Ossa plana (Tulang gepeng / pipih)
 - Tulang yg ukurannya lebar terbesar
 - contoh : OS parietale
4. Ossa irregular (Tulang tak beraturan)
 - contoh : OS sphenoidale
5. Ossa pneumatica (Tulang berongga udara)
 - contoh : OS maxilla

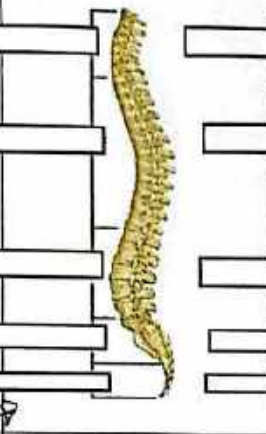

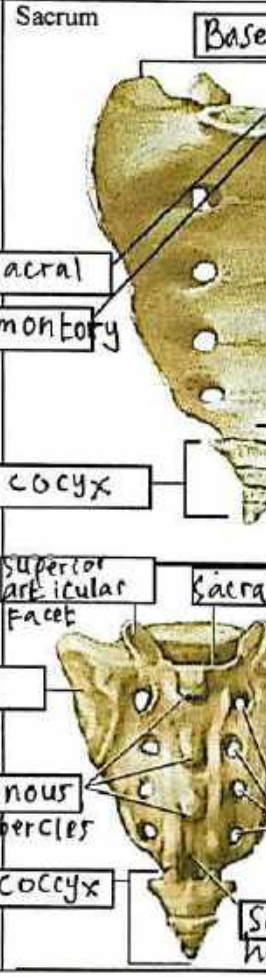
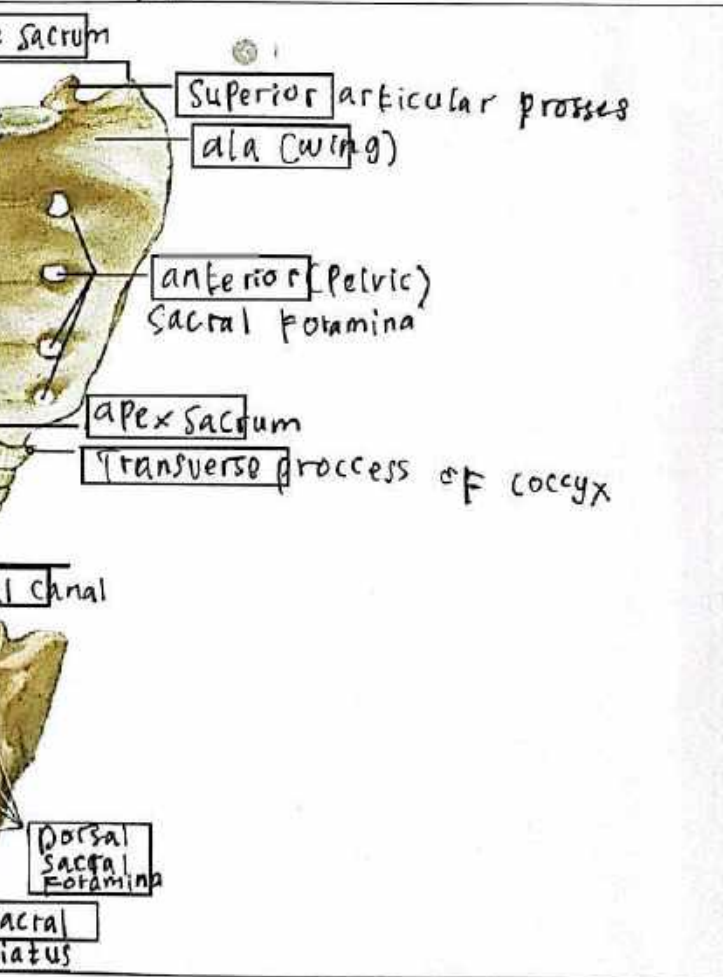
4.) a. Sendi Engsel, yaitu persendian yang dapat digerakan kesatu arah
contohnya = persendian antara tulang paha dengan tulang betis

b. Sendi Putar, yaitu persendian yang dapat digerakan secara berputar
contohnya = persendiaan antara tulang leher dengan tulang hasta

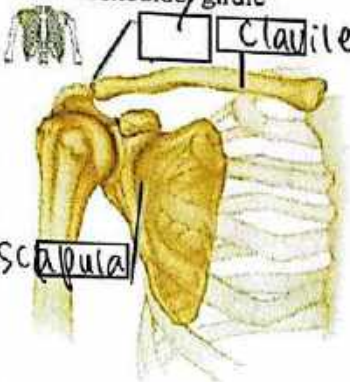
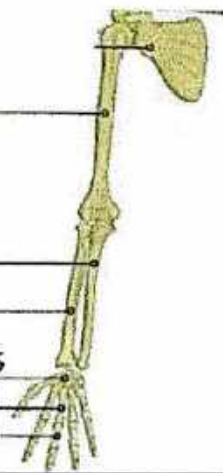
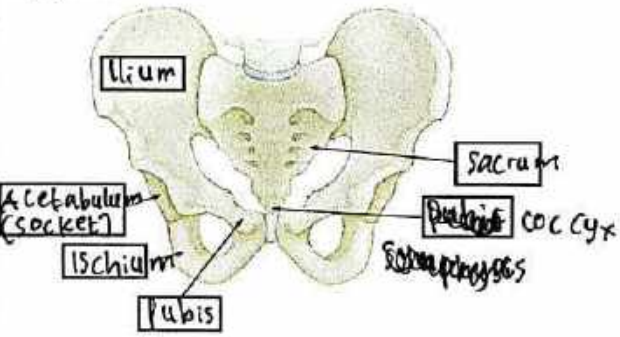
c. Sendi Peluru, yaitu persendian yang dapat digerakan ke segala arah
contohnya persendian antara gelang bahu dengan tulang lengan atas

d. Sendi Pelana, yaitu persendian yang dapat digerakan kedua arah
contohnya: persendiaan pada ibu jari tangan.

No	Keterangan	Pembahasan
	<p>bone</p> <p>2</p> <p>3</p> <p>4</p> <p>Zygomatic bone</p> <p>Vomer</p> <p>(Mandible)</p>	 <p>5 Frontal bone</p> <p>6 Sphenoid bone</p> <p>7 Ethmoid bone</p> <p>8 Nasal bone</p> <p>9 Lacrimal bone</p> <p>10 Maxilla</p> <p>11</p> <p>12</p> <p>13</p>
<p>Sutural bone</p> <p>Occipital bone</p> <p>Temporal bone</p>	<p>True ribs (1-7)</p> <p>False ribs (8-12)</p> <p>Floating ribs (11-12)</p>	 <p>Sternal notch</p> <p>Clavicular notch</p> <p>Costal notch</p> <p>Sternal angle</p> <p>Manubrium</p> <p>body</p> <p>Sternum</p> <p>Xiphoid process</p> <p>Costal notch</p>
<p>True ribs</p> <p>False ribs</p> <p>Vertebra</p>	<p>True ribs</p> <p>False ribs</p> <p>Vertebra</p> <p>Floating ribs</p>	<p>Thoracic vertebra</p> <p>Sternum</p>

No	Keterangan	Pembahasan
	<p>Lateral (Side) Spinal Column</p> 	<p>Posterior (Back) Spinal Column</p> 
	<p>Sacrum</p> 	

acromio clavicular joint

No	Keterangan	Pembahasan
	<p>Pectoral/shoulder girdle</p>  <p>Clavicle</p> <p>Scapula</p>	
	<p>Upper limb bones</p>  <p>Os. humerus</p> <p>Os. ulna</p> <p>Os. radius</p> <p>Art. radio-carpalis</p> <p>Osca metacarpalia</p> <p>Osca Phalanges</p>	
	<p>Hip/pelvis</p>  <p>Ilium</p> <p>Acetabulum (socket)</p> <p>Ischium</p> <p>Pubis</p> <p>Sacrum</p> <p>Pubis</p> <p>Coccyx</p> <p>Symphyses</p>	<p>Os coxae terdiri dari</p> <p>dan</p>

J. Anterior inferior iliac spine. L. Ilium.

K. Pubis

L. Acetabulum

A. Iliac crest

b. Ala

c. Greater sciatic notch

d. ischial ramus

e. Ischium

F. Obturator Foramen

g. Inferior ramus of Pubis

K. Anterior Superior Iliac spine

No	Keterangan	Pembahasan
		<p>1. Iliac crest</p> <p>2. Ilium</p> <p>3. Anterior superior iliac spine</p> <p>4. Acetabulum</p> <p>5. Pubic tubercle</p> <p>6. Pubis</p> <p>7. Ischium</p>

lilac crest
 9 Pubis
 10 Pubic tubercle
 11 obturator Foramen
 12 ischium