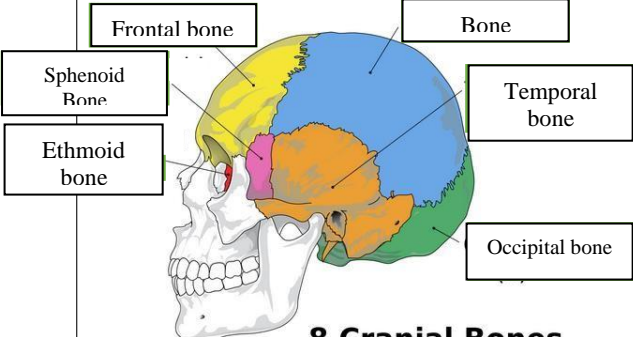
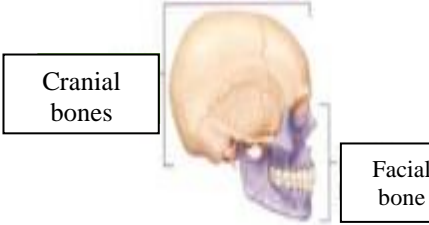
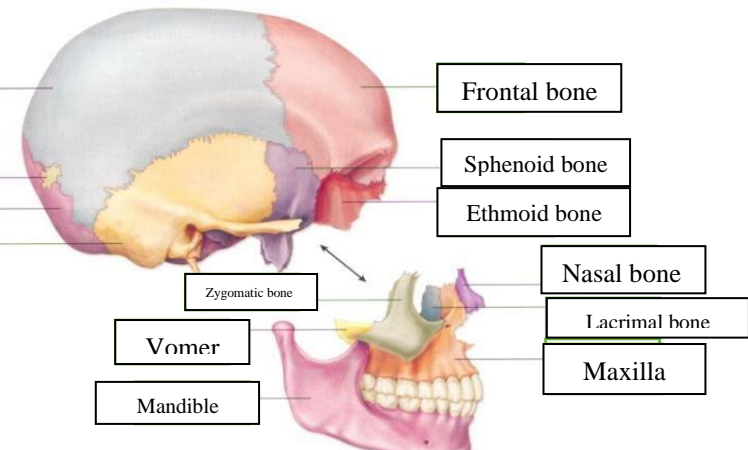
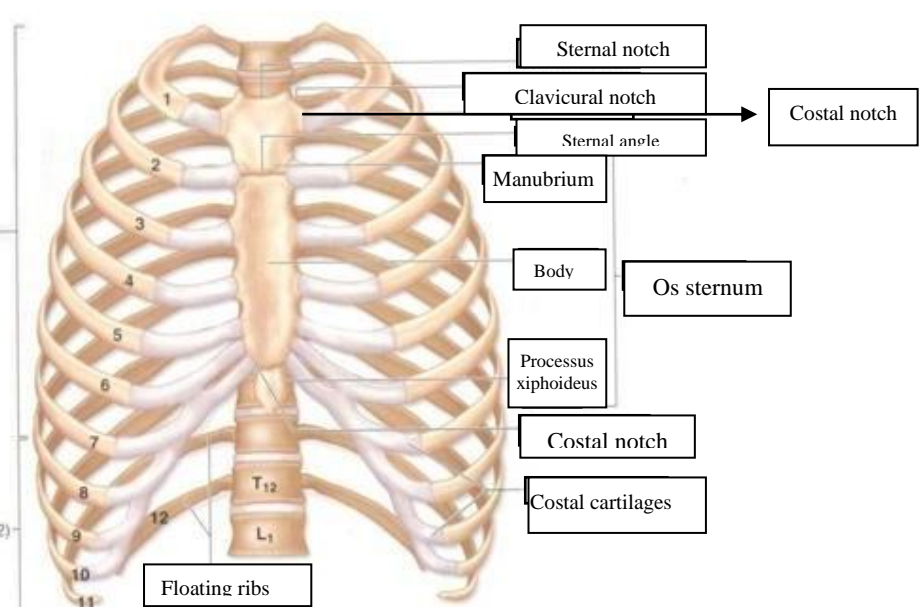
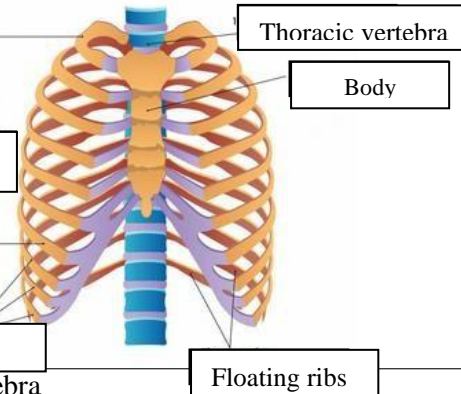
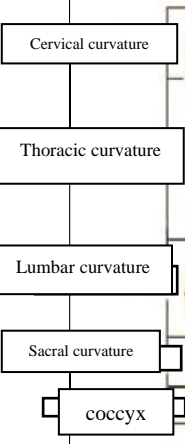
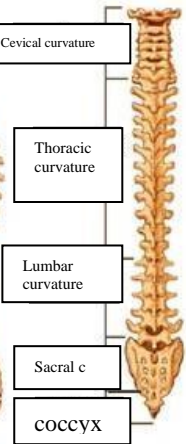
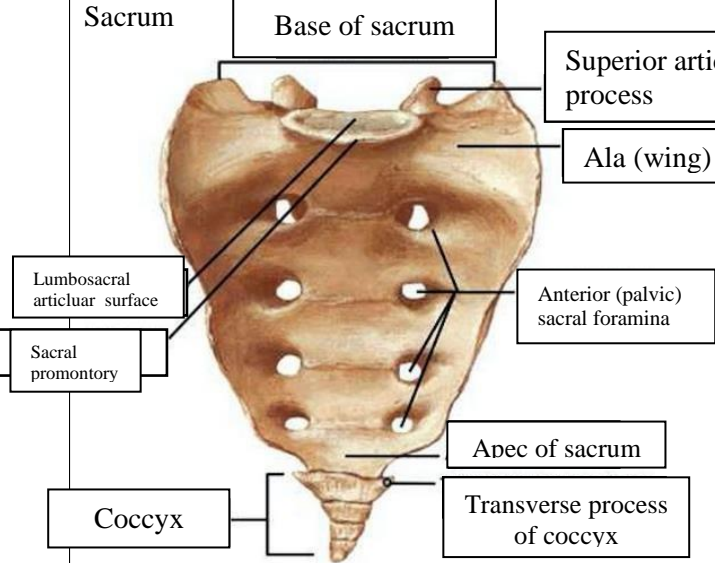
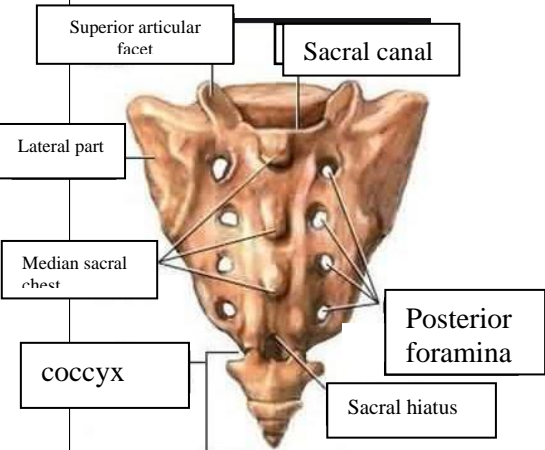


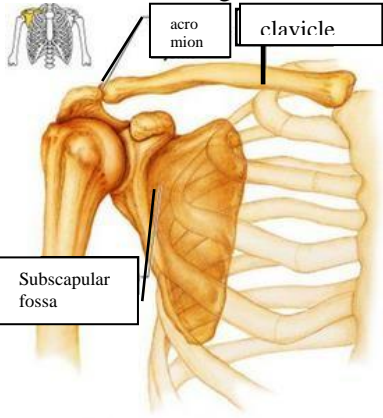
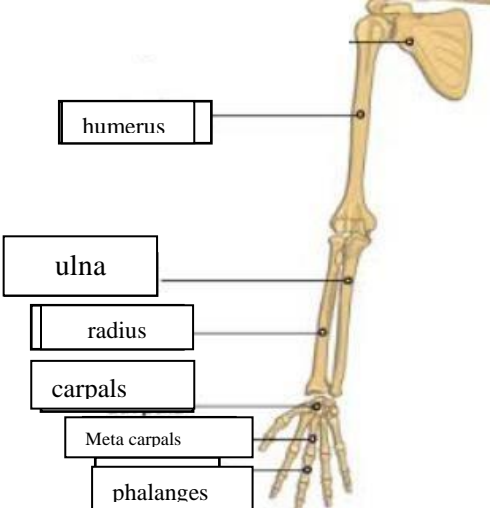
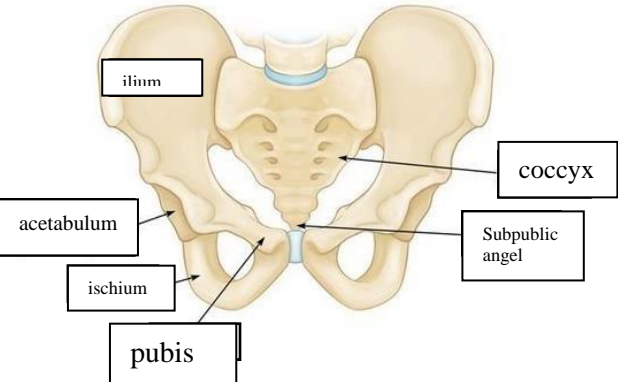
WORKSHEETS (LEMBAR KERJA)

Mata Kuliah	: Anatomi
Materi	: Musculoskeletal
NIM>Nama Mahasiswa	: 2110101036/Fauzia Alvian Nurkasanah

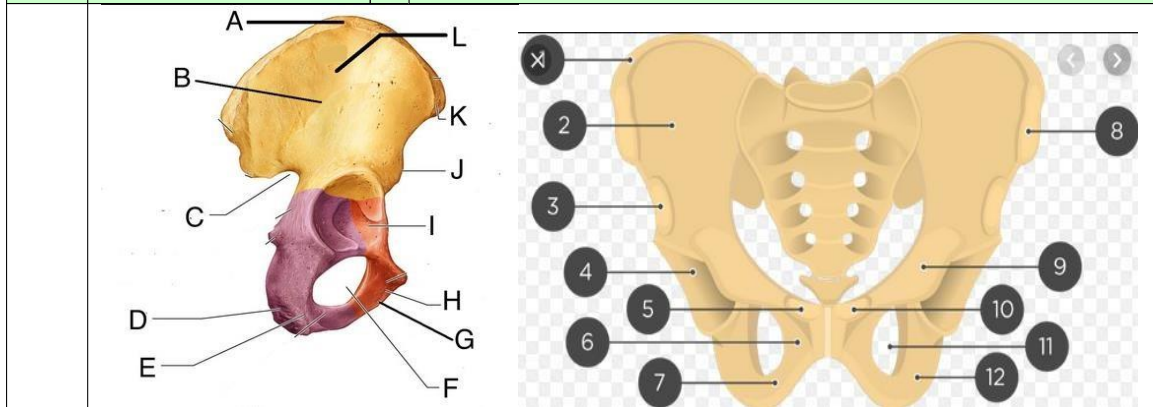
No	Keterangan	Pembahasan												
1	Jumlah tulang manusia 206 buah Tulang Terdiri atas :	<table border="0"> <tr> <td>1. Tulang tengkorak/cranium (8 buah)</td> <td>5. Tulang dada (25 buah)</td> </tr> <tr> <td>2. Tulang wajah (14 buah)</td> <td>6. Tulang blkg (vertebrae) & pelvis (26)</td> </tr> <tr> <td>3. Tulang telinga dalam (6 buah)</td> <td>7. Tulang ekstremitas atas (64 buah)</td> </tr> <tr> <td>4. Tulang lidah (1 buah)</td> <td>8. Tulang ekstremitas bawah (62 buah)</td> </tr> </table>	1. Tulang tengkorak/cranium (8 buah)	5. Tulang dada (25 buah)	2. Tulang wajah (14 buah)	6. Tulang blkg (vertebrae) & pelvis (26)	3. Tulang telinga dalam (6 buah)	7. Tulang ekstremitas atas (64 buah)	4. Tulang lidah (1 buah)	8. Tulang ekstremitas bawah (62 buah)				
	1. Tulang tengkorak/cranium (8 buah)	5. Tulang dada (25 buah)												
2. Tulang wajah (14 buah)	6. Tulang blkg (vertebrae) & pelvis (26)													
3. Tulang telinga dalam (6 buah)	7. Tulang ekstremitas atas (64 buah)													
4. Tulang lidah (1 buah)	8. Tulang ekstremitas bawah (62 buah)													
2	Jelaskan klasifikasi Tulang menurut bentuknya	<p>a) Ossa longa (tulang panjang), ukursn panjangnya terbesar misalnya : humerus</p> <p>b) Ossa brevia (tulang pendek), tulang yang ketiga ukurannya kira-kira sama besar. Misalnya : ossa carpi</p> <p>c) Ossa plana (tulang pipih) ukuran lebarnya terbesar. Misalnya : os parientale</p> <p>e) Ossa irreguler (tidak beraturan) misalnya : os sphenoidale</p> <p>d) Ossa pneumaticum (tulang berongga udara) misalnya : os maxilla</p>												
3	Sistem Skeletal	<table border="1"> <thead> <tr> <th>Axial sceleton</th> <th>Apendicular sceleton</th> </tr> </thead> <tbody> <tr> <td>Skull</td> <td>Supporting bones (scapula dan collarbone)</td> </tr> <tr> <td>Sternum</td> <td>Upper limb bones</td> </tr> <tr> <td>Ribs</td> <td>Supporting bones (hip/pelvis)</td> </tr> <tr> <td>Vertebrae</td> <td>Lower limb bones (anggota gerak bawah)</td> </tr> <tr> <td>Sacrum</td> <td></td> </tr> </tbody> </table>	Axial sceleton	Apendicular sceleton	Skull	Supporting bones (scapula dan collarbone)	Sternum	Upper limb bones	Ribs	Supporting bones (hip/pelvis)	Vertebrae	Lower limb bones (anggota gerak bawah)	Sacrum	
Axial sceleton	Apendicular sceleton													
Skull	Supporting bones (scapula dan collarbone)													
Sternum	Upper limb bones													
Ribs	Supporting bones (hip/pelvis)													
Vertebrae	Lower limb bones (anggota gerak bawah)													
Sacrum														
4	Jelaskan fungsi sendi dan contohnya	<p>Menghubungkan 2 tulang, memberi struktur, serta membantu otot untuk menggerakkan tulang.</p> <ul style="list-style-type: none"> • Sendi mati (sinartosis) contoh : tulang tengkorak • Sendi kaku (amfiartosis) contoh : tulang antar ruas tulang belakang dan tulang rusuk. • Sendi gerak (diartosis) dibagi menjadi, sendi geser, sendi engsel, sendi gulung, sendi putar, sendi peluru, sendi nelana. 												
5	Cranium	  <p align="center">8 Cranial Bones</p>												

No	Keterangan	Pembahasan
	<p>Bone</p> <p>Sutural Bone</p> <p>Occipital bone</p> <p>Temporal bone</p>	 <p>Frontal bone</p> <p>Sphenoid bone</p> <p>Ethmoid bone</p> <p>Nasal bone</p> <p>Lacrimal bone</p> <p>Maxilla</p> <p>Mandible</p> <p>Zygomatic bone</p> <p>Vomer</p> <p>Occipital bone</p>
	<p>True ribs (1-7)</p> <p>False ribs 8-12</p>	 <p>Sternal notch</p> <p>Clavicular notch</p> <p>Sternal angle</p> <p>Costal notch</p> <p>Manubrium</p> <p>Body</p> <p>Os sternum</p> <p>Processus xiphoideus</p> <p>Costal cartilages</p> <p>Floating ribs</p> <p>T₁₂</p> <p>L₁</p>
	<p>True ribs</p> <p>False ribs</p> <p>Vertebra</p>	 <p>Thoracic vertebra</p> <p>Body</p> <p>Floating ribs</p>

No	Keterangan	Pembahasan
	<div style="display: flex; justify-content: space-around;"> <div style="text-align: center;"> <p>Lateral (Side) Spinal Column</p>  </div> <div style="text-align: center;"> <p>Posterior (Back) Spinal Column</p>  </div> </div>	
	<p>Sacrum</p>  <p>Coccyx</p> 	

No	Keterangan	Pembahasan
	<p>Pectoral/shoulder girdle</p>  <p>acromion</p> <p>clavicle</p> <p>Subscapular fossa</p>	
	<p>Upper limb bones</p>  <p>humerus</p> <p>ulna</p> <p>radius</p> <p>carpals</p> <p>Meta carpals</p> <p>phalanges</p>	
	<p>Hip/pelvis</p>  <p>ilium</p> <p>acetabulum</p> <p>ischium</p> <p>pubis</p> <p>coccyx</p> <p>Subpubic angle</p>	<p>Os coxae terdiri dari os ilium, os ischium, dan pubis.</p>

No	Keterangan	Pembahasan
----	------------	------------



Lower limb bones

