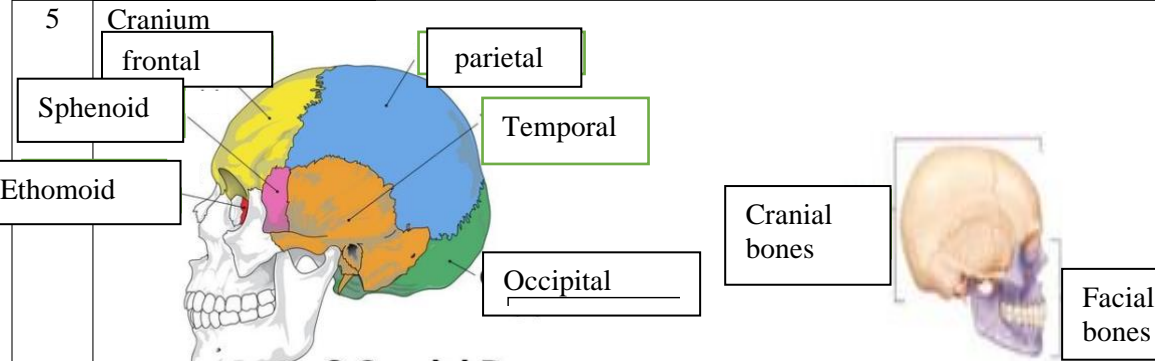
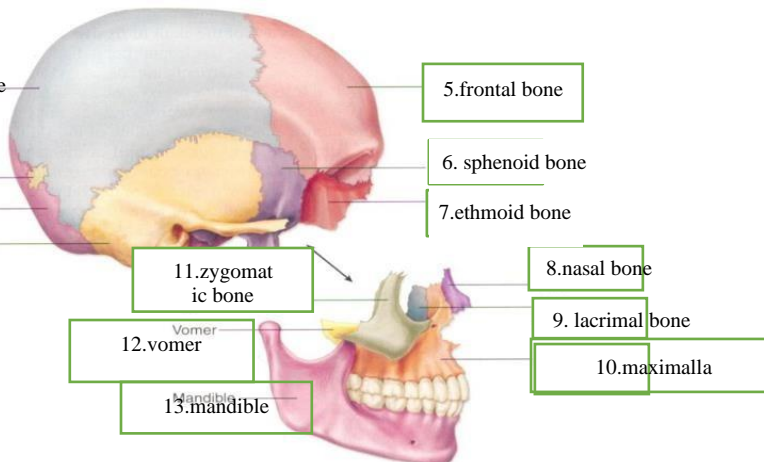
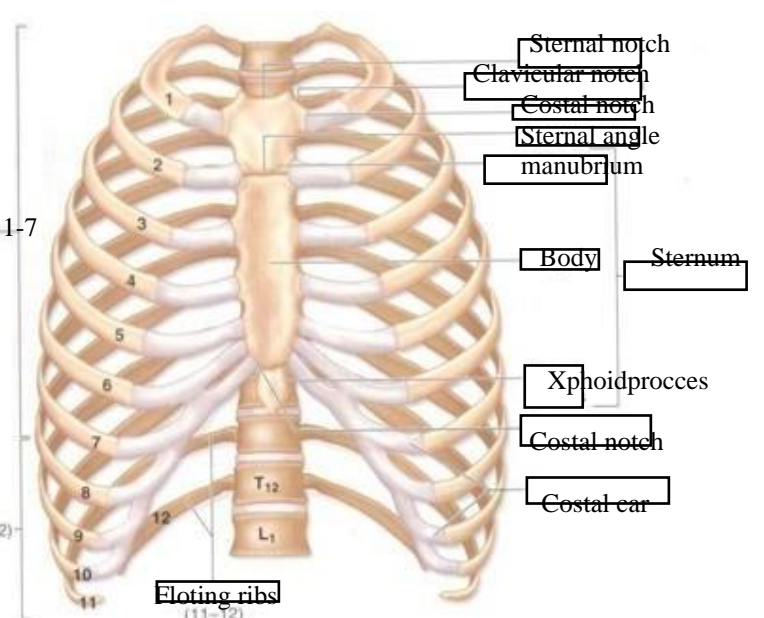
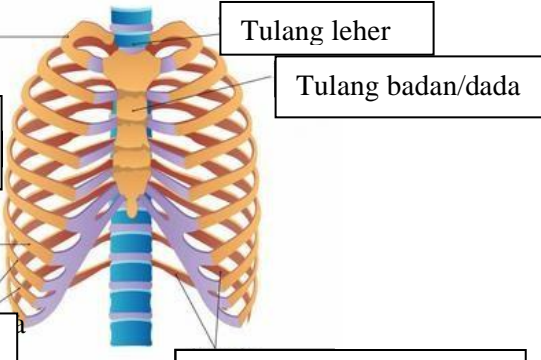
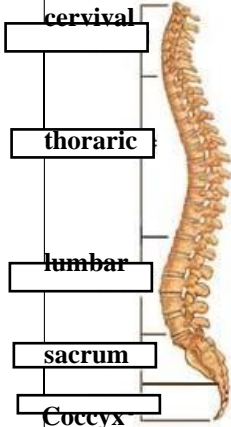
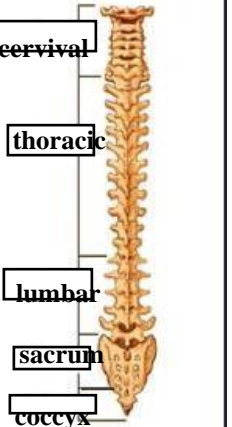


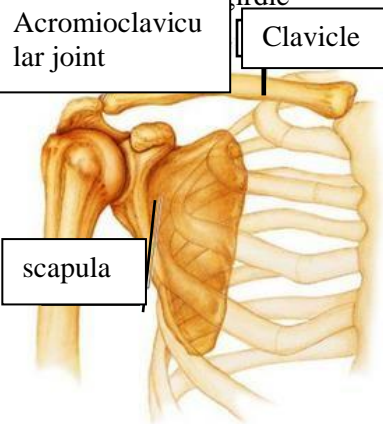
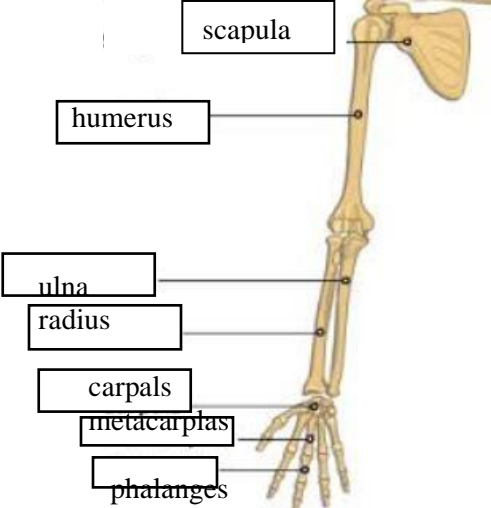
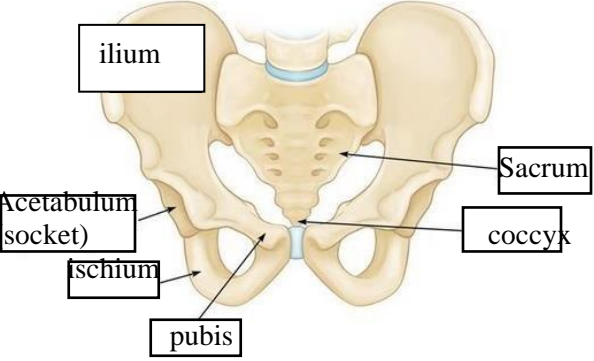
WORKSHEETS (LEMBAR KERJA)

Mata Kuliah	: Anatomi
Materi	: Musculoskeletal
NIM>Nama Mahasiswa	: 2110101031/Bisyarotul Walidah

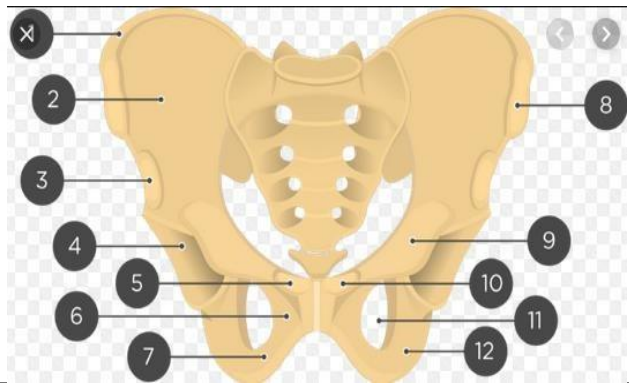
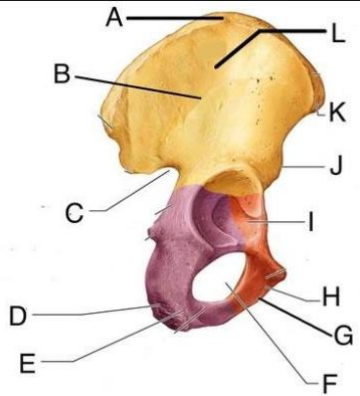
No	Keterangan	Pembahasan										
1	Jumlah tulang manusia 206 Tulang Terdiri atas tulang tengkorak/cranium ,tulang wajah 14 buah, tulang telinga dalam 6 buah, tulang telinga dalam 6 buah,tulang lidah 1 buah, tulang dada 25 buah , tulang belakang (vertebrae) dan pelvis 26 buah, tulang ekstremitas atas 64 buah, tulang ekstremitas bawah 62 buah.											
2	Jelaskan klasifikasi Tulang menurut bentuknya	<p>tulang terbagi menjadi tulang pipa;berbentuk bulat panjang seperti pipa. kedua ujung nya membesar, berupa bonggol yang tersusun dari tulang spons. Bagian diantara kedua bonggol merupakan tulang kompak yang diselubungi periosteum. cth : tulang lengan atas, tulang paha, betis, jari kaki, dan tulang ruas jari tangan.</p> <p>tulang pipih; berongga rongga seperti spons. cth : tulang ilium, tulang rusuk, tulang dada, tulang belikat.tulang pendek; bentuknya bulat dan pendek, mempunyai sumsum merah. cth : ruas tulang belakang, pergelangan kaki, dan pergelangan tangan....</p>										
3	Sistem skeletal	<table border="1" style="width: 100%; text-align: center;"> <thead> <tr> <th style="width: 50%;">Axial sceleton</th> <th style="width: 50%;">Apendicular sceleton</th> </tr> </thead> <tbody> <tr> <td>SKULL</td> <td>Supporting bones(spacula dan collaebone)</td> </tr> <tr> <td>Sternum</td> <td>Upper limb bones</td> </tr> <tr> <td>Vertebrae</td> <td>Supporting bones</td> </tr> <tr> <td>sacrum</td> <td>Lower limb bones</td> </tr> </tbody> </table>	Axial sceleton	Apendicular sceleton	SKULL	Supporting bones(spacula dan collaebone)	Sternum	Upper limb bones	Vertebrae	Supporting bones	sacrum	Lower limb bones
Axial sceleton	Apendicular sceleton											
SKULL	Supporting bones(spacula dan collaebone)											
Sternum	Upper limb bones											
Vertebrae	Supporting bones											
sacrum	Lower limb bones											
4	Jelaskan fungsi sendi dan contohnya	Fungsi sendi dapat berupa menghubungkan dua tulang, memberi struktur, serta membantu otot untuk menggerakkan tulang.Setidaknya, ada tiga macam sendi yang menghubungkan tulang-tulang manusia, yaitu sendi sinartrosis, amfiartrosis, dan diartrosis.										
5	Cranium	 <p>8 Cranial Bones</p>										

No	Keterangan	Pembahasan
	<p>1. Parietal bone</p> <p>2. sutural bone</p> <p>3. occipital bone</p> <p>4. temporal bone</p> <p>11. zygomatic bone</p> <p>12. vomer</p> <p>13. mandible</p>	 <p>5. frontal bone</p> <p>6. sphenoid bone</p> <p>7. ethmoid bone</p> <p>8. nasal bone</p> <p>9. lacrimal bone</p> <p>10. maxilla</p>
	<p>true ribs 1-7</p> <p>False ribs 8-12</p> <p>floating ribs (11-12)</p>	 <p>Sternal notch</p> <p>Clavicular notch</p> <p>Costal notch</p> <p>Sternal angle</p> <p>manubrium</p> <p>Body</p> <p>Sternum</p> <p>Xiphoid process</p> <p>Costal notch</p> <p>Costal car</p> <p>T₁₂</p> <p>L₁</p>
	<p>Tulang rusuk 7 pasang sejati</p> <p>Tulang rusuk palsu</p>	 <p>Tulang leher</p> <p>Tulang badan/dada</p> <p>Tulang rusuk melayang</p>

No	Keterangan	Pembahasan
	<div style="display: flex; justify-content: space-around;"> <div style="text-align: center;"> <p>Lateral (Side) Spinal Column</p>  </div> <div style="text-align: center;"> <p>Posterior (Back) Spinal Column</p>  </div> </div>	
	<p>Sacrum</p> <p>Base of sacrum</p> <p>Lumbosacral articular surface</p> <p>Sacral promontory</p> <p>Coccy x</p> <p>Superior articular facet</p> <p>Ala</p> <p>Spinous tubercles</p> <p>Coccy (tile bones)</p>	<p>Superior articular process</p> <p>Ala</p> <p>Dorsal sacral foramina</p> <p>Apex of sacrum)</p> <p>Transverse process of coccyx</p> <p>Sacral canal)</p> <p>Dorsal sacral foramina</p> <p>Sacral hiatus</p>

No	Keterangan	Pembahasan
	<p>Acromioclavicular joint</p>  <p>Clavicle</p> <p>scapula</p>	<p>Shoulder girdle</p>
	<p>Upper limb bones</p>  <p>scapula</p> <p>humerus</p> <p>ulna</p> <p>radius</p> <p>carpals</p> <p>metacarpals</p> <p>phalanges</p>	
	<p>Hip/pelvis</p>  <p>ilium</p> <p>Acetabulum (socket)</p> <p>ischium</p> <p>pubis</p> <p>Sacrum</p> <p>coccyx</p>	<p>Os coxae terdiri dari Ilium, os ischium, dan os pubis</p>

No	Keterangan	Pembahasan
----	------------	------------



Lower limb bones

