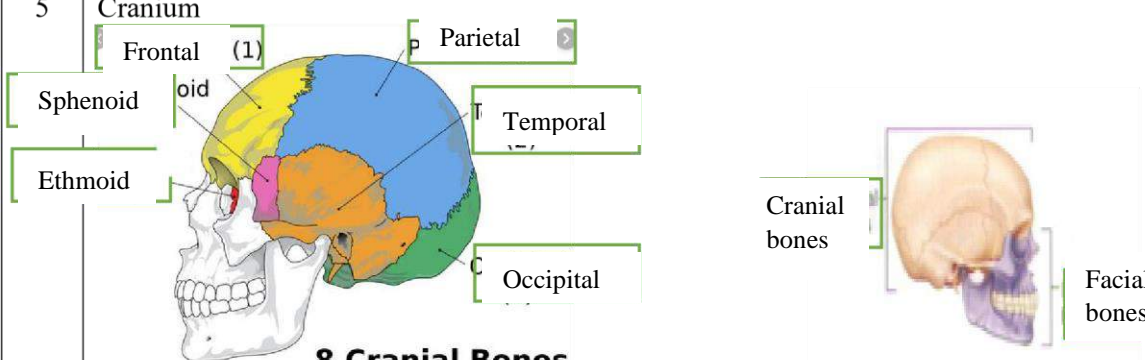
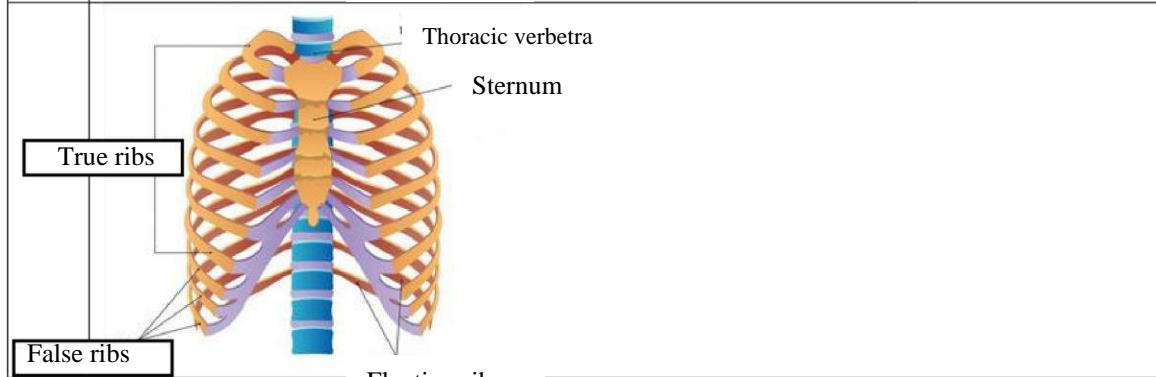
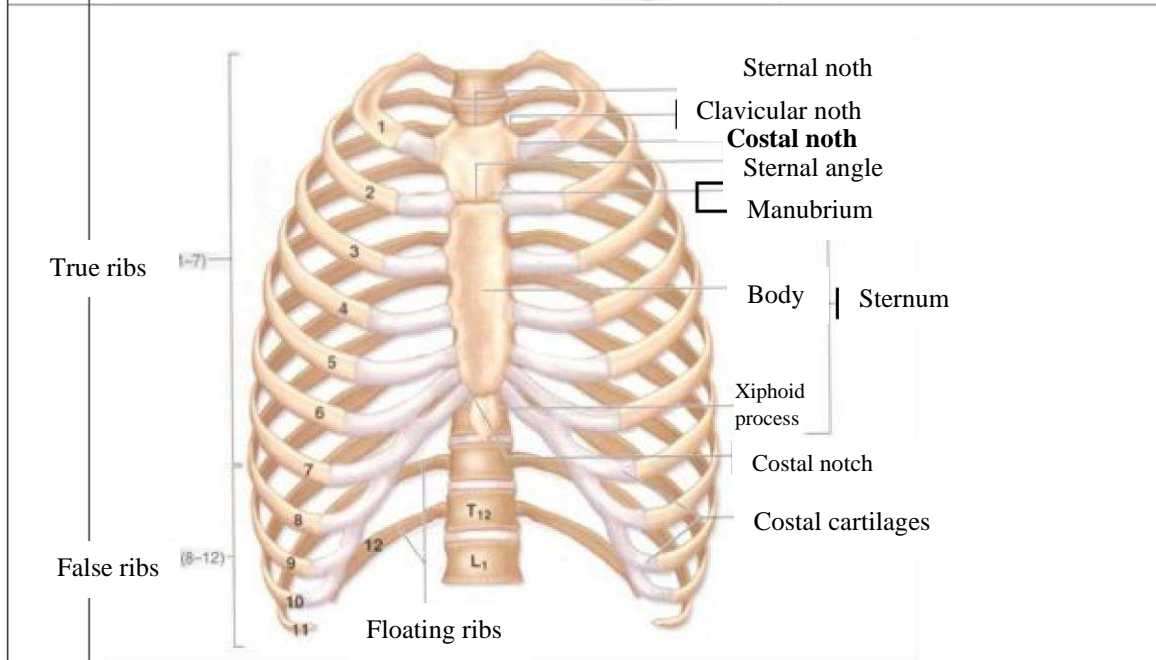
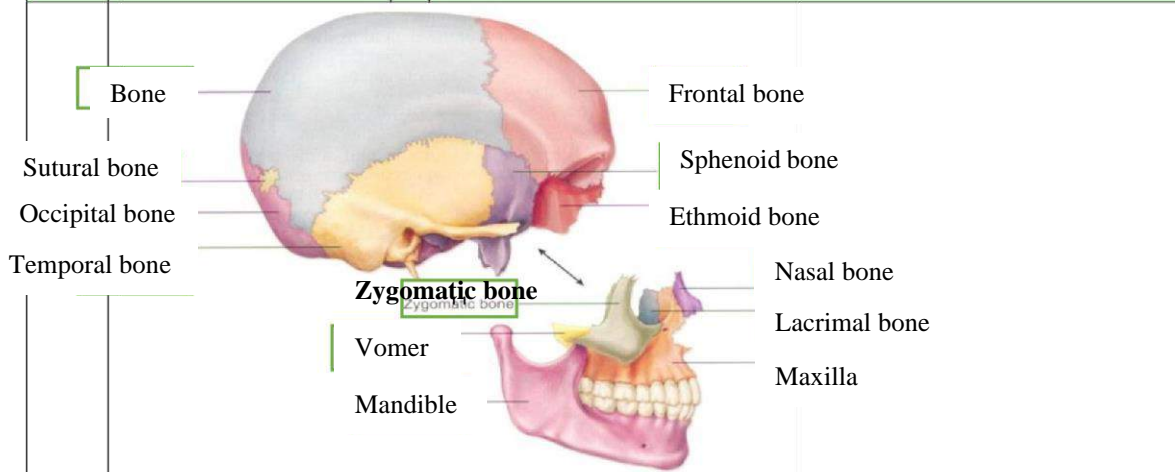


WORKSHEETS (LEMBAR KERJA)

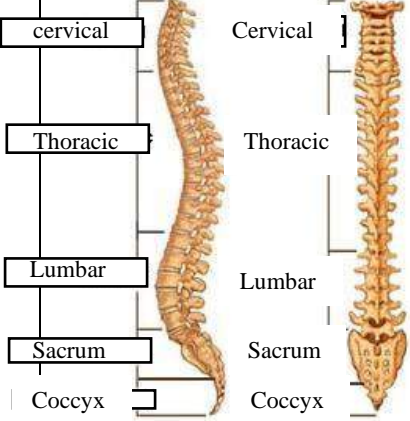
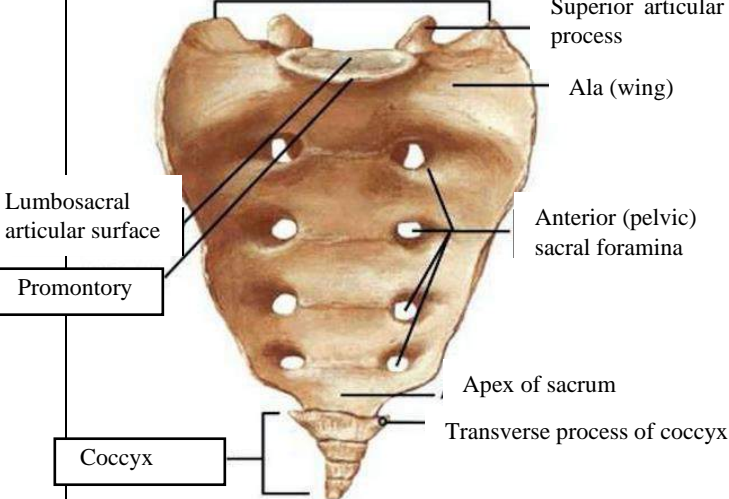
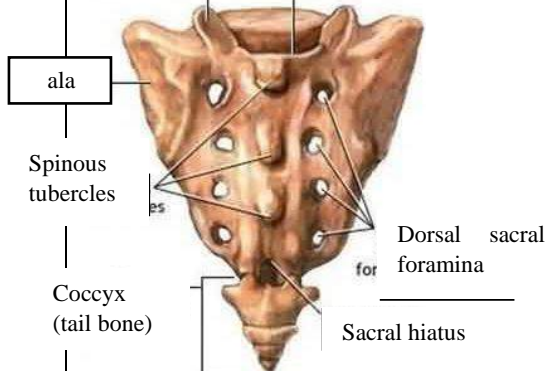
Mata Kuliah	: Anatomi
Materi	: Musculoskeletal
NIM>Nama Mahasiswa	: 2110101030 / JULIA INDAH CAHYANI

No	Keterangan	Pembahasan										
1	Jumlah tulang manusia .206. Tulang Terdiri atas :.....	<ul style="list-style-type: none"> ➤ Tulang tengkorak 8 buah ➤ Tulang wajah 14 buah ➤ Tulang telinga dalam 6 buah ➤ Tulang lidah 1 buah ➤ Tulang dada 25 buah ➤ Tulang belakang (<i>vertebrae</i>) dan pelvis 26 buah 										
2	Jelaskan klasifikasi Tulang menurut bentuknya	<ol style="list-style-type: none"> 1. Ossa longa (tulang panjang) tulang yg ukuran panjangnya terbesar, cth: os humerus 2. Ossa brevia (tulang pendek) tulang yg ketiga ukurannya kira-kira sama besar, cth: ossa carpi 3. Ossa plana (tulang gepeng/pipih) tulang yg ukuran lebarnya terbesar. cth: os parietale 4. Ossa irregular (tulang tak beraturan) cth: os sphenoidale 5. Ossa pneumatica (tulang berongga udara) cth: os maxilla 										
3	Sistem skeletal	<table border="1"> <thead> <tr> <th>Axial sceleton</th> <th>Apendicular sceleton</th> </tr> </thead> <tbody> <tr> <td>Tulang tengkorak</td> <td>Lengan</td> </tr> <tr> <td>Tulang rusuk</td> <td>Bahu</td> </tr> <tr> <td>Tulang dada</td> <td>Kaki</td> </tr> <tr> <td>Tulang belakang</td> <td>Panggul</td> </tr> </tbody> </table>	Axial sceleton	Apendicular sceleton	Tulang tengkorak	Lengan	Tulang rusuk	Bahu	Tulang dada	Kaki	Tulang belakang	Panggul
Axial sceleton	Apendicular sceleton											
Tulang tengkorak	Lengan											
Tulang rusuk	Bahu											
Tulang dada	Kaki											
Tulang belakang	Panggul											
4	Jelaskan fungsi sendi dan contohnya	<p>Fungsi utama sendi yakni memberikan fleksibilitas dan pergerakan pada tempatnya, juga sebagai poros anggota gerak.</p> <ul style="list-style-type: none"> ➤ Sendi geser (plane). ➤ Sendi engsel (hinge) ➤ Sendi gulung (condylar). ➤ Sendi putar (pivot) ➤ Sendi peluru (ball and socket) ➤ Sendi pelana (saddle) 										
5	Cranium	 <p>8 Cranial Bones</p>										

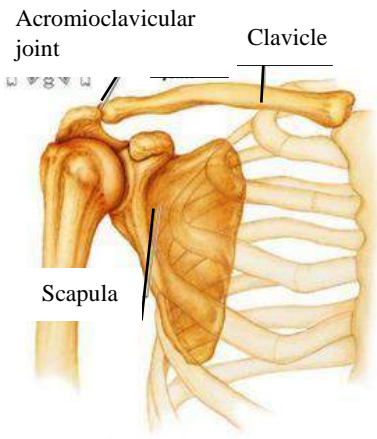
No	Keterangan	Pembahasan
----	------------	------------



--	--	--

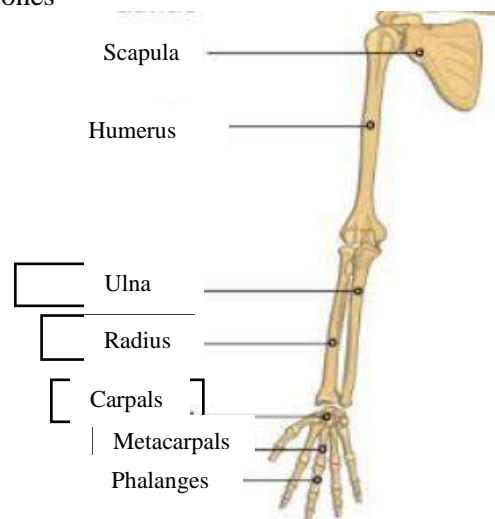
No	Keterangan	Pembahasan
	<p style="text-align: center;">Lateral (Side) Spinal Column Posterior (Back) Spinal Column</p> 	
	<p style="text-align: center;">Sacrum</p>  <p style="text-align: center;">Facets of superior articular</p> 	

No	Keterangan	Pembahasan
----	------------	------------

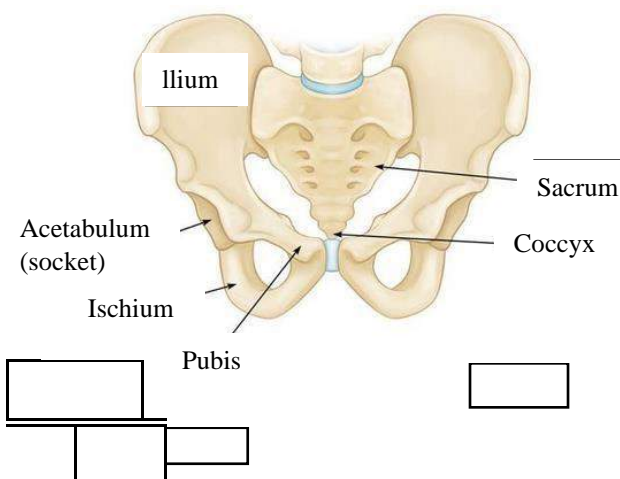


Pectoral/shoulder girdle

Upper limb bones

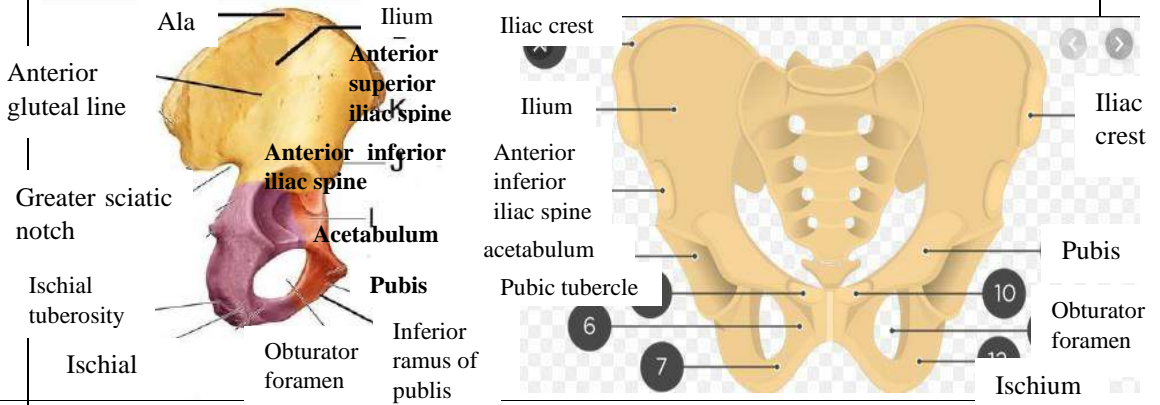


Hip/pelvis



Os coxae terdiri dari **Os ilium, os ischium,** dan **os pubis.**

No	Keterangan	Pembahasan
----	------------	------------



Lower limb bones

