

WORKSHEETS (LEMBAR KERJA)	
Mata Kuliah	: Anatomi
Materi	: Musculoskeletal
NIM>Nama Mahasiswa	: 2110101100 / Silmi Fuji Lestari

No	Keterangan	Pembahasan
1	Jumlah tulang manusia .. 206 Tulang Terdiri atas :..... - Tulang tengkorak / Cranium 8 buah - Tulang wajah 14 buah. - Tulang telinga dalam 6 buah - Tulang Lisah 1 buah - Tulang dada 25 buah	- Tulang belakang / vertebral dan pelvis 26 buah. - Tulang ekstremitas atas 61 buah - Tulang ekstremitas bawah 62 buah.
2	Jelaskan klasifikasi Tulang menurut bentuknya	Dari segi bentuk, tulang dapat di bagi menjadi : Tulang pipa (Hasta dan tibia), tulang pipih (tulang rusuk dan tulang dada), tulang pendek (tulang telapak tangan, pergelangan tangan), dan tulang tak beraturan (tulang rahang, ruas tulang belakang).

3 Sistem skeletal	
Axial sceleton	Apendicular sceleton
<ul style="list-style-type: none"> -Kranium / skull - Sternum - Ribs -Vertebral 	<ul style="list-style-type: none"> -scapula and collarbone -Upper limb bones - Supporting bones (hip). - lower limb bones.

4	Jelaskan fungsi sendi dan contohnya	Fungsi sendi adalah membuat kerangka menjadi lebih flexibel, tanpa adanya sendi, tulang mustahil di gerakan. <ul style="list-style-type: none"> o Sendi Kaku atau amfiartrosis Sendi ini bisa sedikit bergerak. Nama lainnya Sendi tulang rawan. Contohnya : sendi di ruas tulang belakang.
---	-------------------------------------	---------------------------------------------------------------------------------------------------------------------------------------------------------------------------------------------------------------------------------------------------------------------------------------------------------------

5 Cranium

Frontal (1) Parietal (2)

Sphenoid (1) Temporal (2)

Ethmoid (1) Occipital (1)

8 Cranial Bones

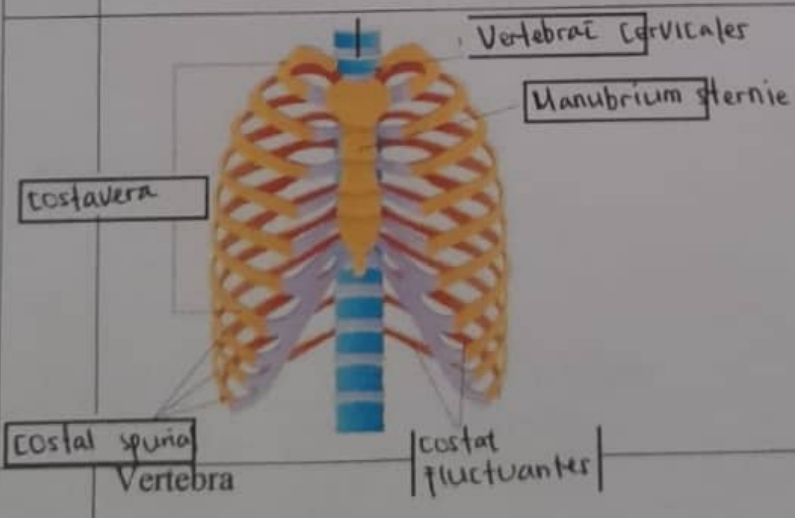
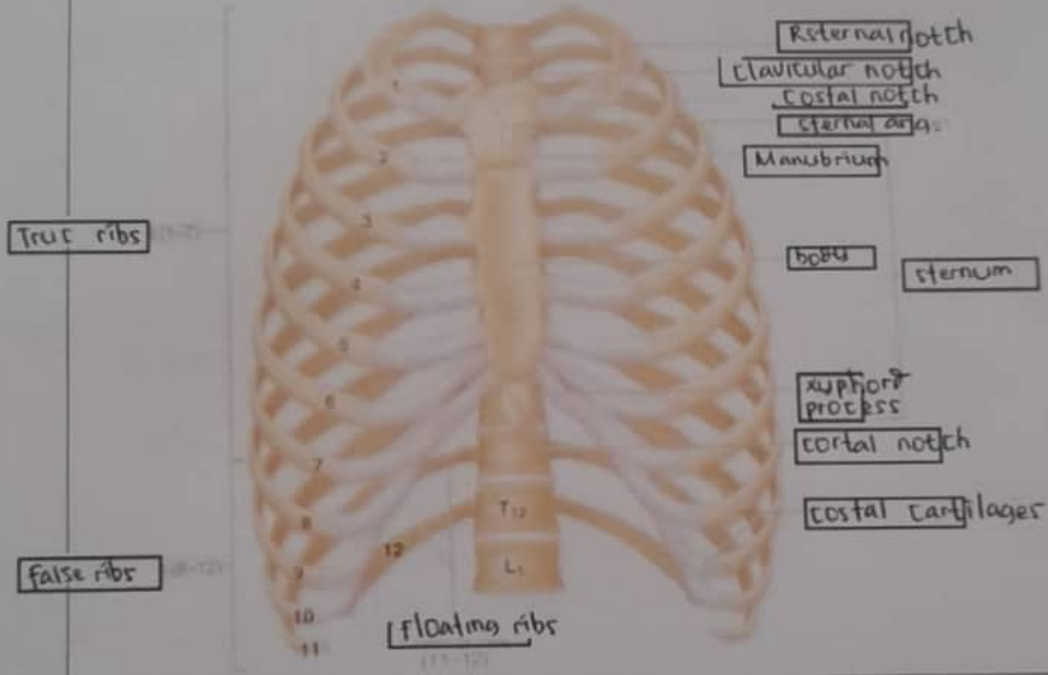
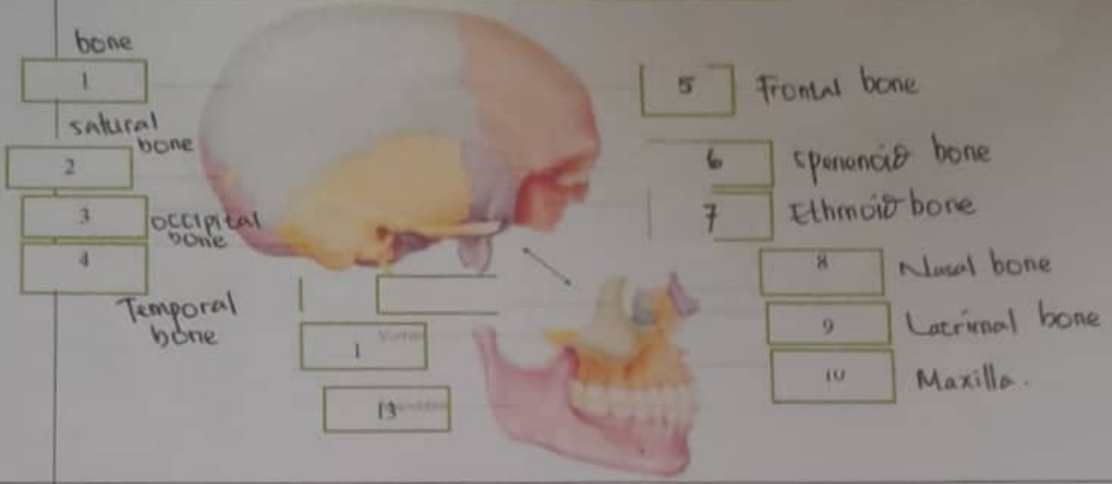
Cranial bones

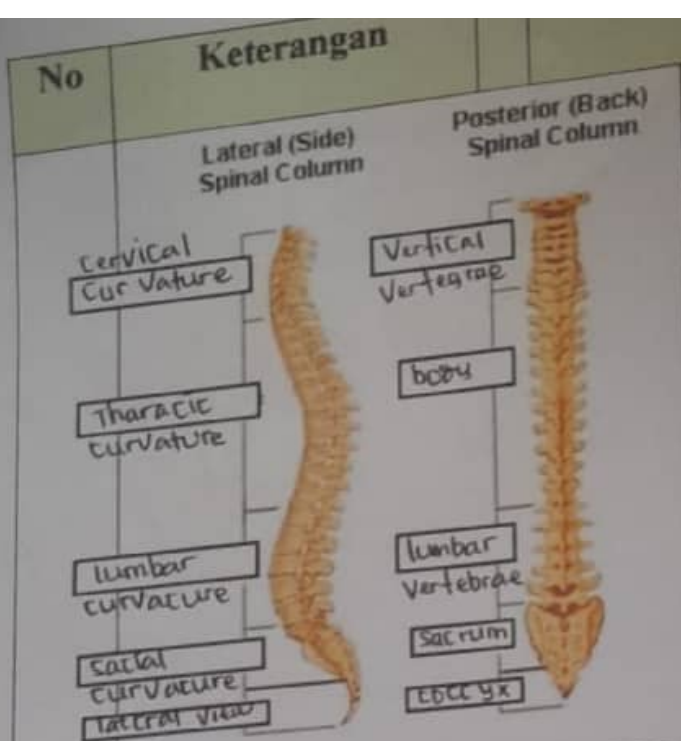
Faci bone

No

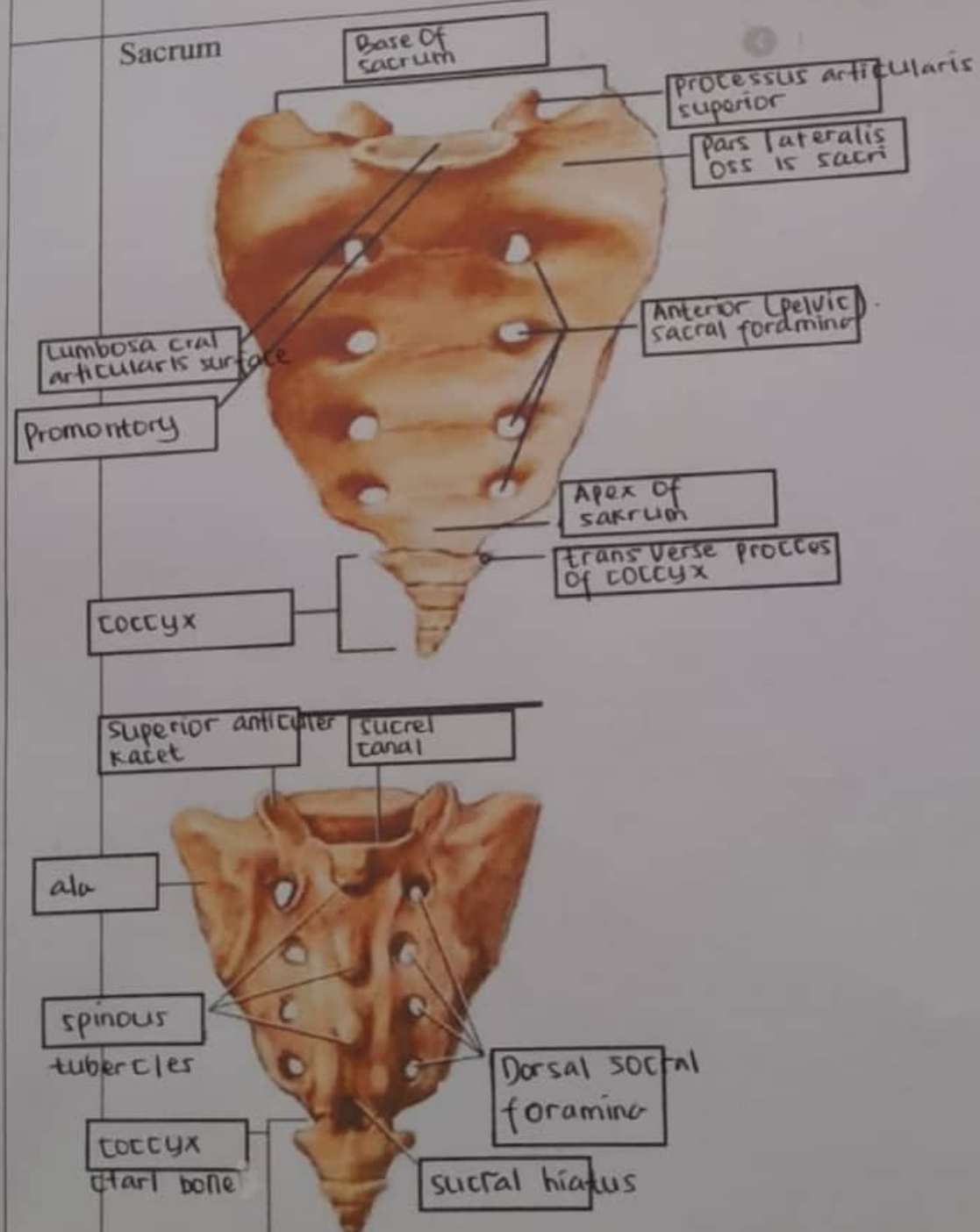
Keterangan

Pembahasan

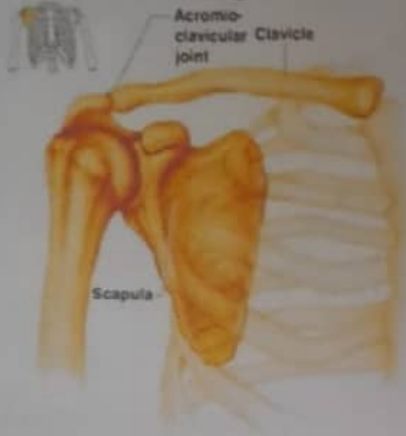



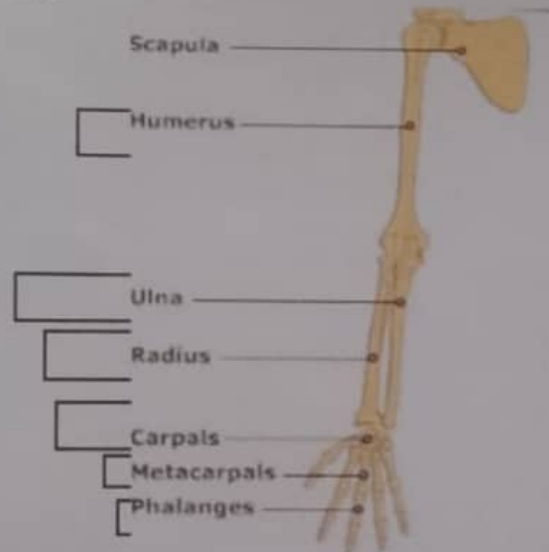
- 7 Cervical Vertebrae
- 12 thoracic Vertebrae
- 5 lumbar Vertebrae (L₁ - L₅).
- 5 fused sacral Vertebrae (S₁ - S₅).
- 4 fused Coccygeal Vertebrae (CO₁ - CO₄).



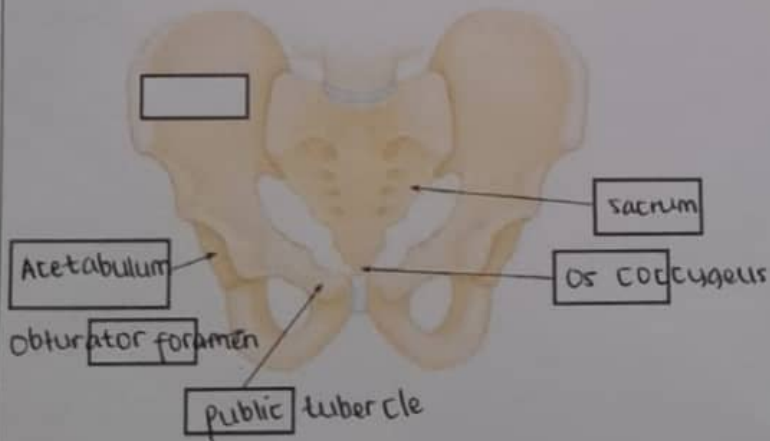
Pectoral/shoulder girdle



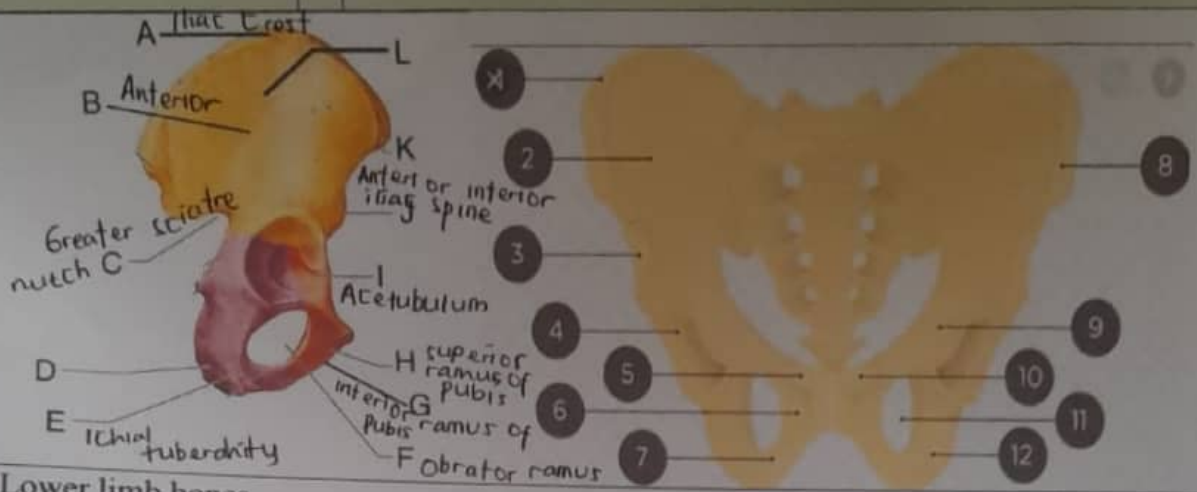
Upper limb bones



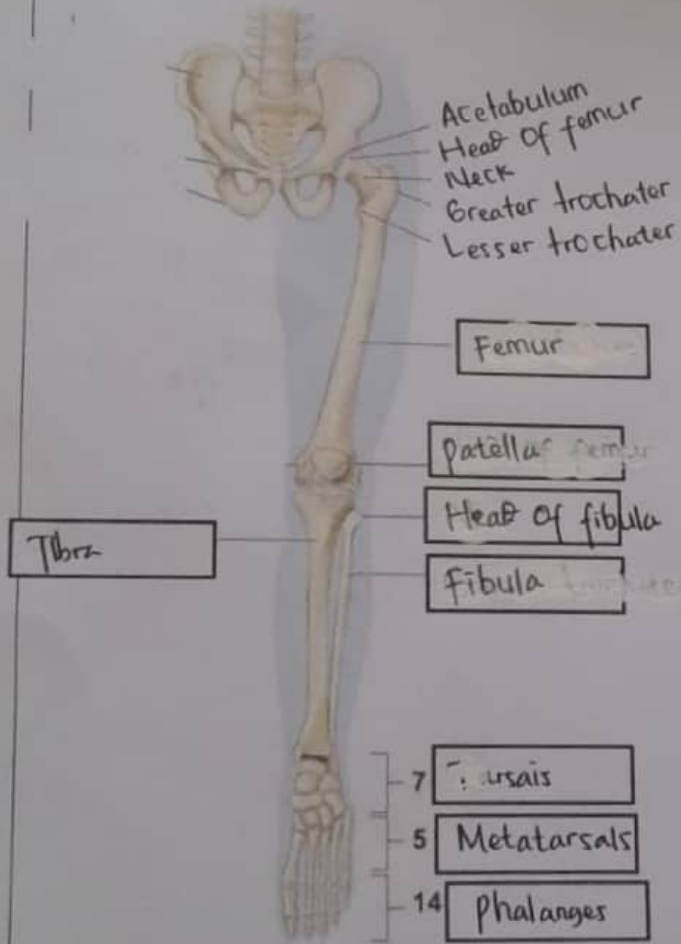
Hip/pelvis



Os coxae terdiri dari
 Os ilium, Os ischium,
 dan Os pubis.....



Lower limb bones



1. Iliac Crest
2. Ilium
3. Anterior interior iliac spine
4. Acetabulum
5. Pubic tubercle
6. Pubis
7. Ischium
8. Iliac Crest
9. Pubis
10. Pubic tubercle
11. Obturator foramen
12. Ischium

