

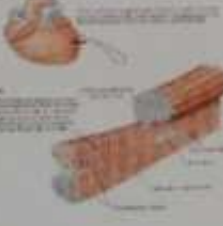


WORKSHEETS (LEMBAR KERJA)

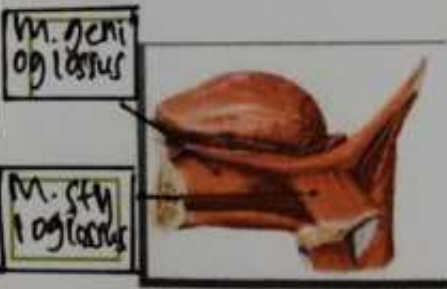
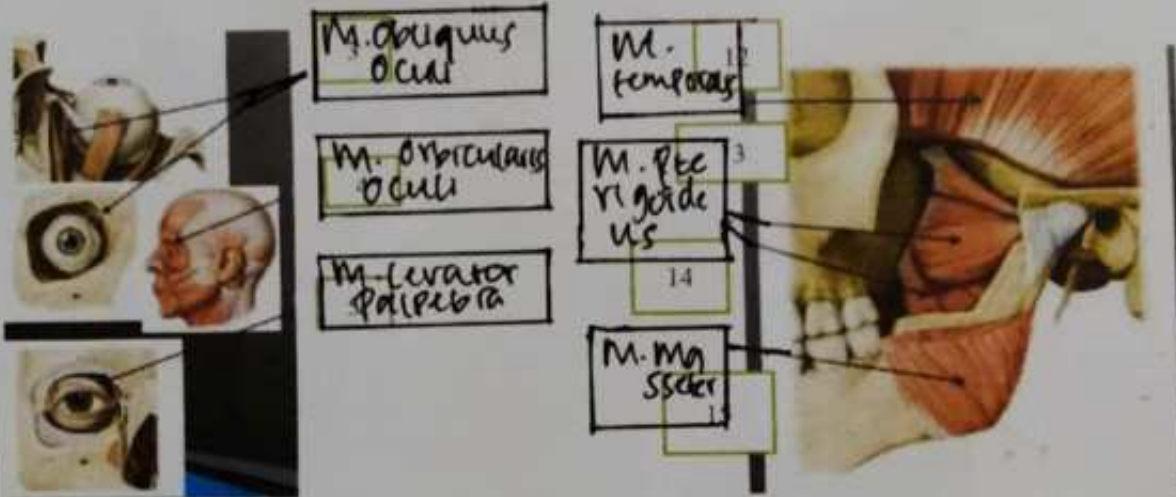
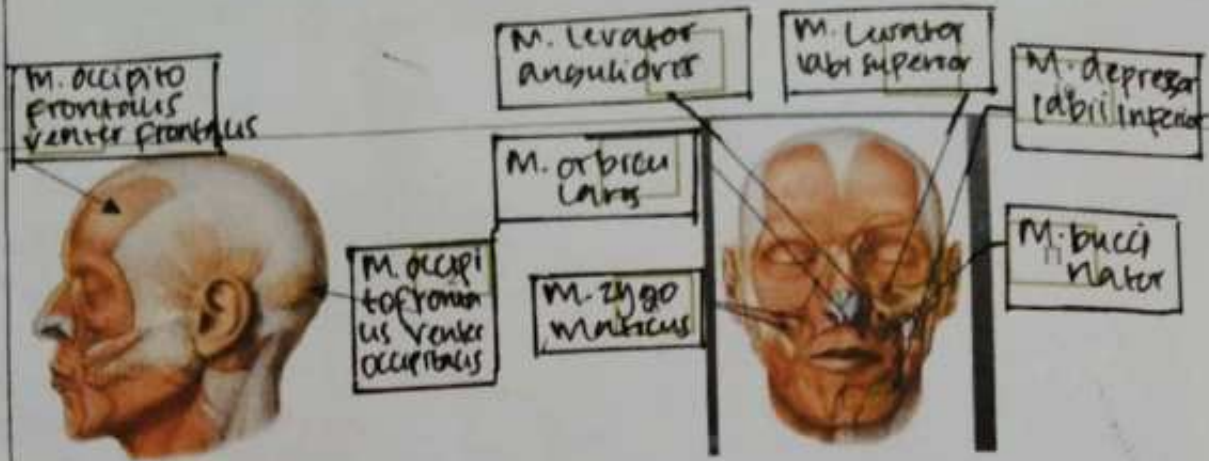
Mata Kuliah	: Anatomi
Materi	: Musculoskeletal
NIM>Nama Mahasiswa	: 2110101021 / Syarah Khairunnisori Ramadhani

No	Keterangan	Pembahasan
1	Sebutkan struktur otot rangka	<p>Makroskopik : Menupakan pengujian yang dilakukan dengan mata telanjang atau dengan bantuan kaca pembesar terhadap berbagai organ makhluk hidup</p> <p>Mikroskopik : Menupakan pengujian sifat suatu ukuran yang sangat kecil dan tidak dapat dilihat dengan mata telanjang dan hanya dapat dilihat dengan alat bantu mikroskop</p>
2	Jelaskan 1 Axial musculature : 2 Appendicular musculature :	<p>1 Melakat pada rangka aksial, memposisikan kepala, tulang belakang, menggerakan tulang iga</p> <p>2 Menstabilkan atau menggerakkan komponen rangka appendikular, mencakup 40% otot rangka tubuh</p>
3	Sebutkan ciri ciri otot berikut 	<p>Otot polos : bekerja diluar kesadaran kita, tidak perlu digerakkan, otot ini akan bekerja dan berangkat sendiri. Otot polos terletak diorgan dalam saluran pencernaan</p>
4		<p>Otot lurik : Otot lurik yang bekerja berdasarkan kemauan kita, misalnya kita mau ngambil sesuatu yaitu seperti kemauan kita. Otot lurik menempel dirangka seperti otot kaki, otot tangan</p>
5		<p>Otot Jantung : Otot lurik yang bekerja secara tidak sadar</p>
6	Jelaskan fungsi otot 1. Menghasilkan gerakan rangka 2. Mempertahankan sikap dan posisi tubuh 3. Menyokong jaringan lunak 4. Menunjukkan pintu masuk dan keluar saluran dalam sistem tubuh 5. Mempertahankan suhu tubuh ; kontraksi otot : energi → Panas	
7	Jelaskan otot antagonis dan contohnya - Otot antagonis yaitu merupakan otot yang menimbulkan gerak yang berlawanan. Contohnya : tampak pada kerja otot bisep dan trisep pada lengan	

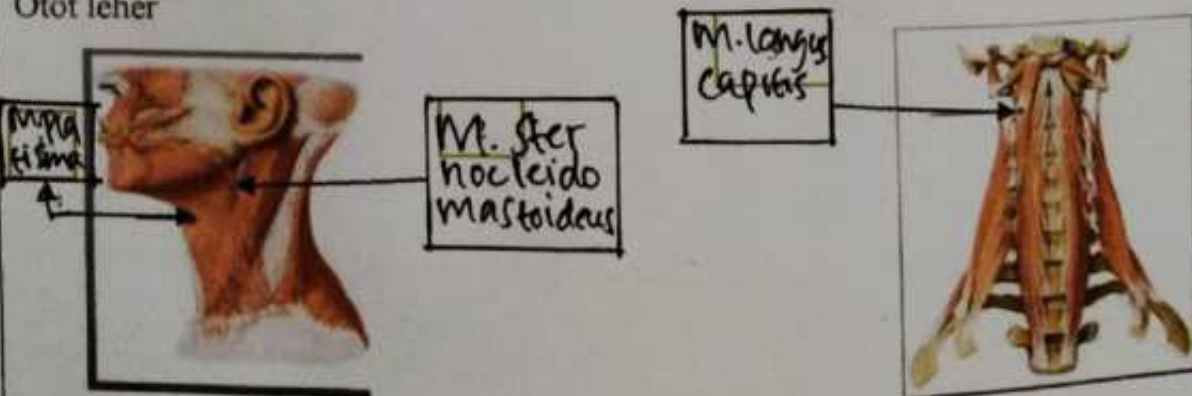
No	Keterangan	Pembahasan
----	------------	------------

Jelaskan otot sinergis dan contohnya

8
Otot
wajah

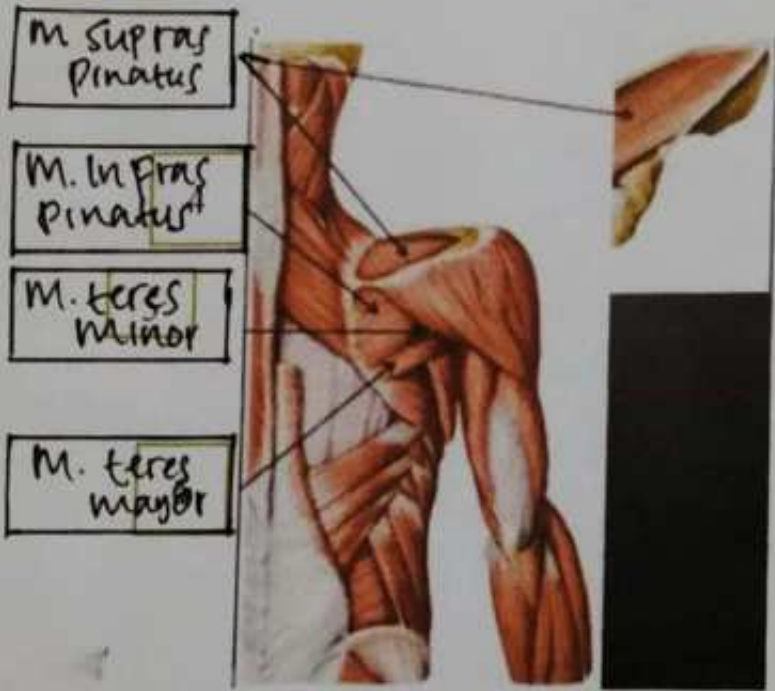
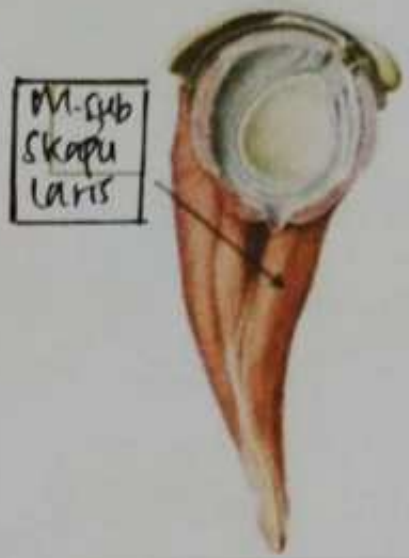
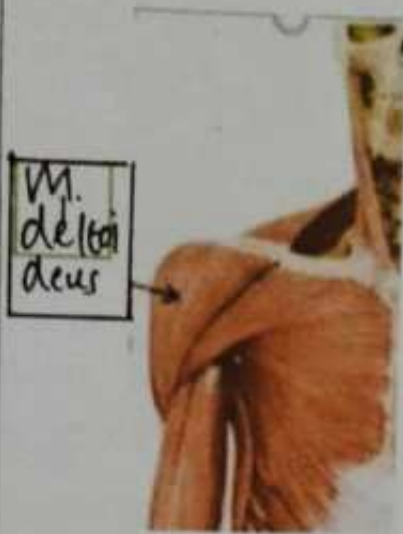
9
Otot leher

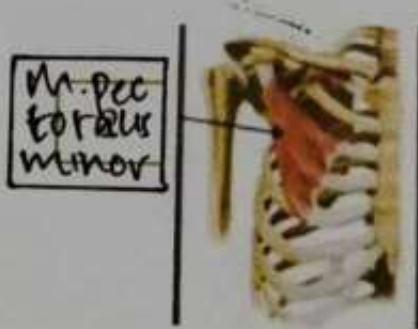
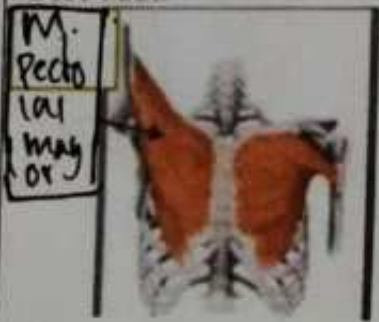


No	Keterangan	Pembahasan
----	------------	------------

10 Otot bahu



Otot dada



No

Keterangan

Pembahasan

M. Serratus Anterior



M. Subscapularis

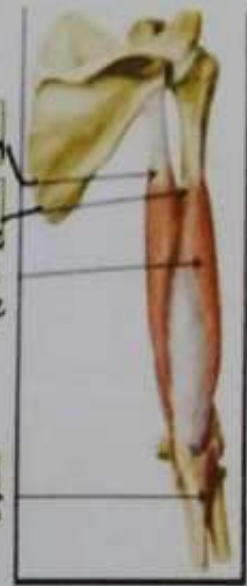


Caput longum
Caput breve



M. brachialis

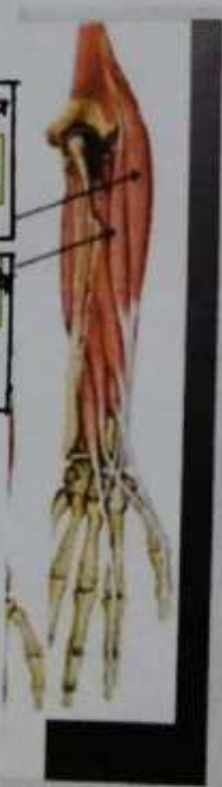Caput longum
Caput medium
Caput inferius



M. coracobrachialis

M. extensor carpi radialis longus

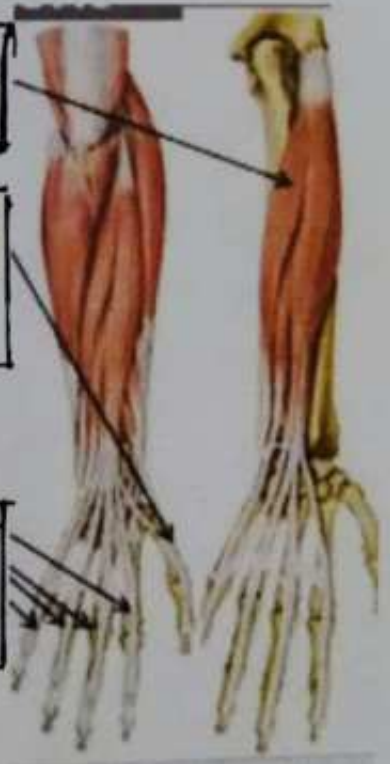
M. extensor carpi radialis brevis



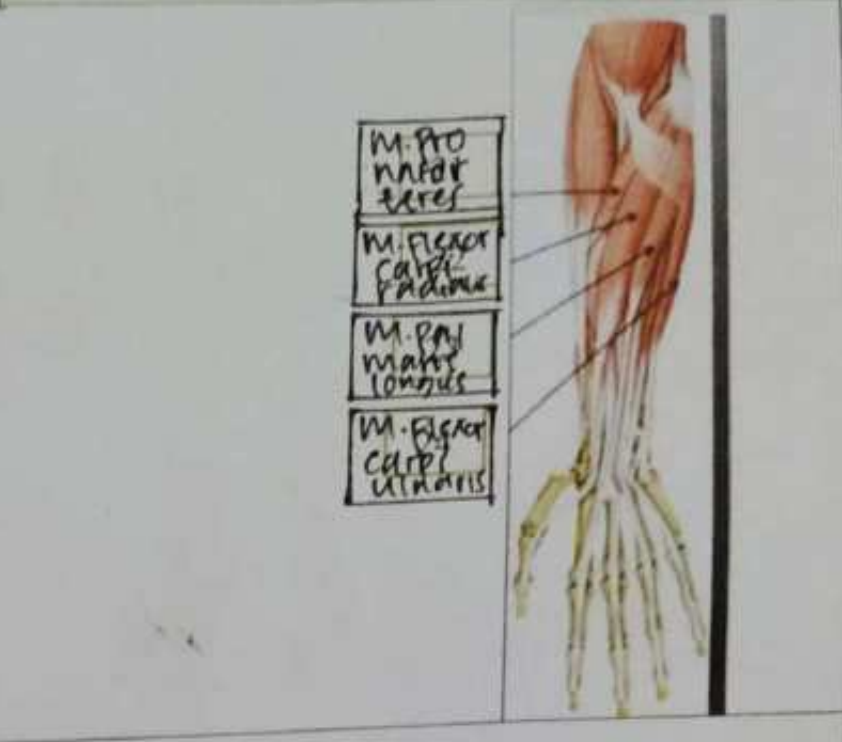
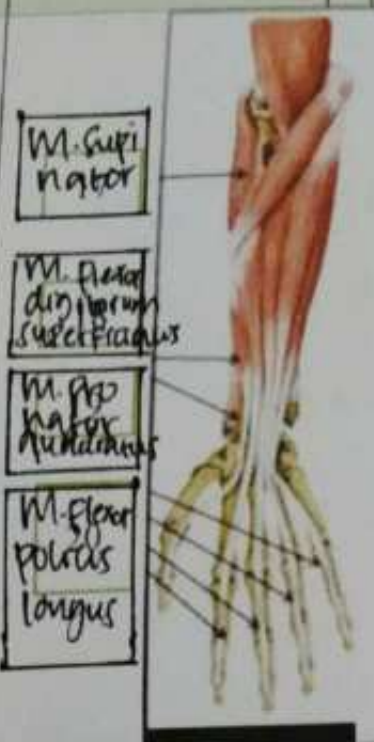
M. extensor carpi ulnaris

M. extensor pollicis longus

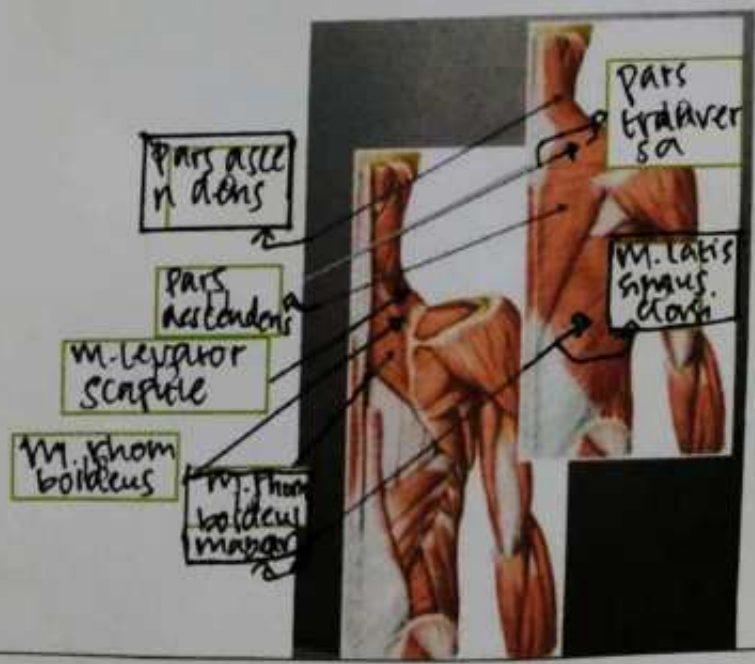
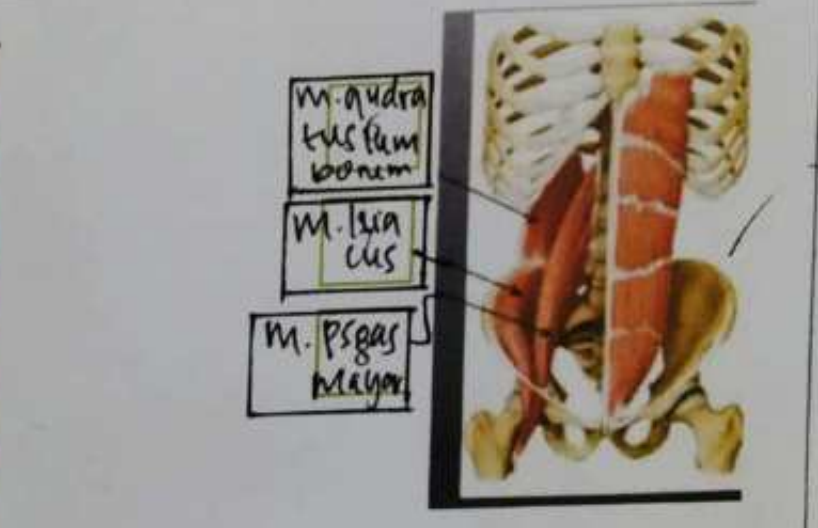
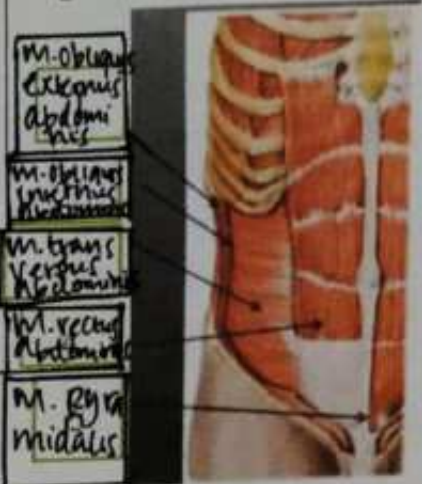M. extensor digiti minimi


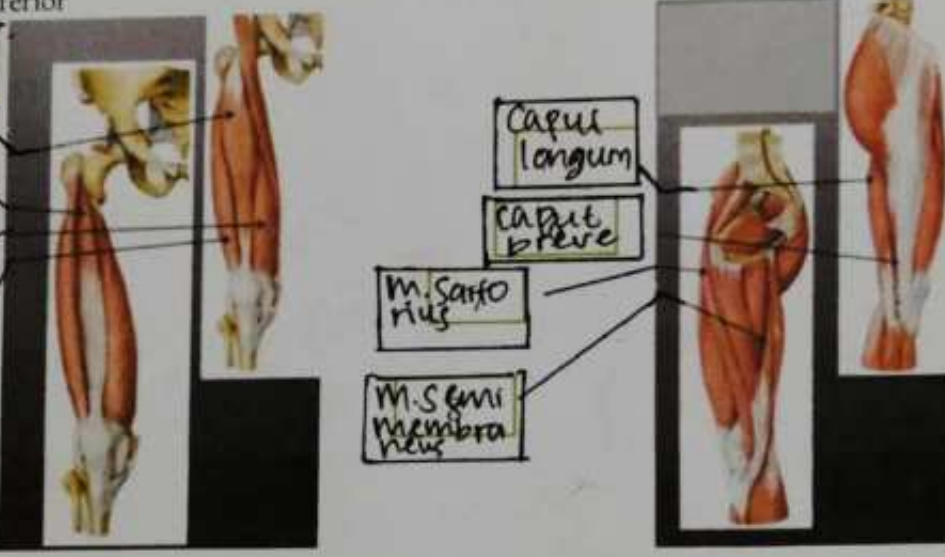


No	Keterangan	Pembahasan
----	------------	------------



Regio abdomen



No	Keterangan	Pembahasan
	<p>Regio glutealis</p>	 <p>M. gluteus maximus</p> <p>M. gluteus medius</p> <p>M. gluteus minimus</p>
	<p>Ekstremitas inferior</p>	 <p>M. rectus femoris</p> <p>M. vastus lateralis</p> <p>M. vastus medialis</p> <p>M. vastus lateralis</p> <p>Caput longum</p> <p>Caput breve</p> <p>M. Sartorius</p> <p>M. Semimembraneus</p>