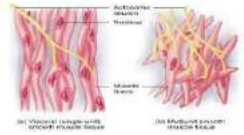
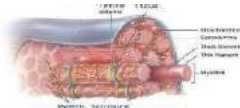
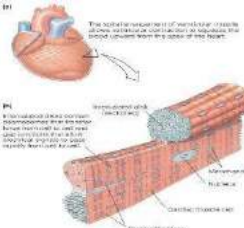


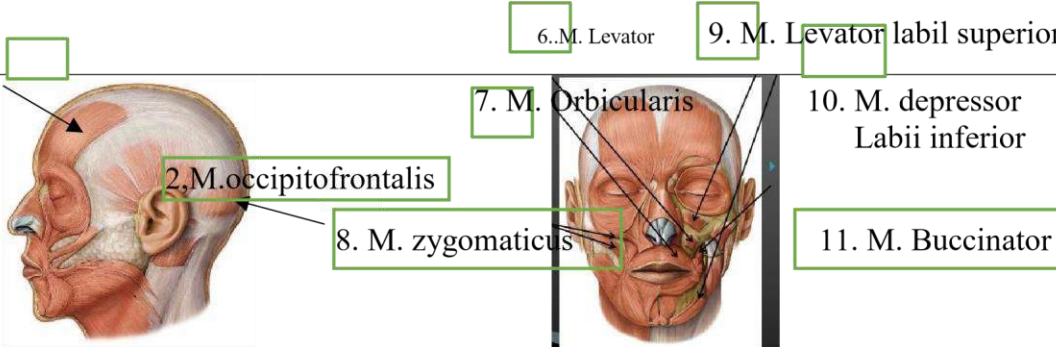
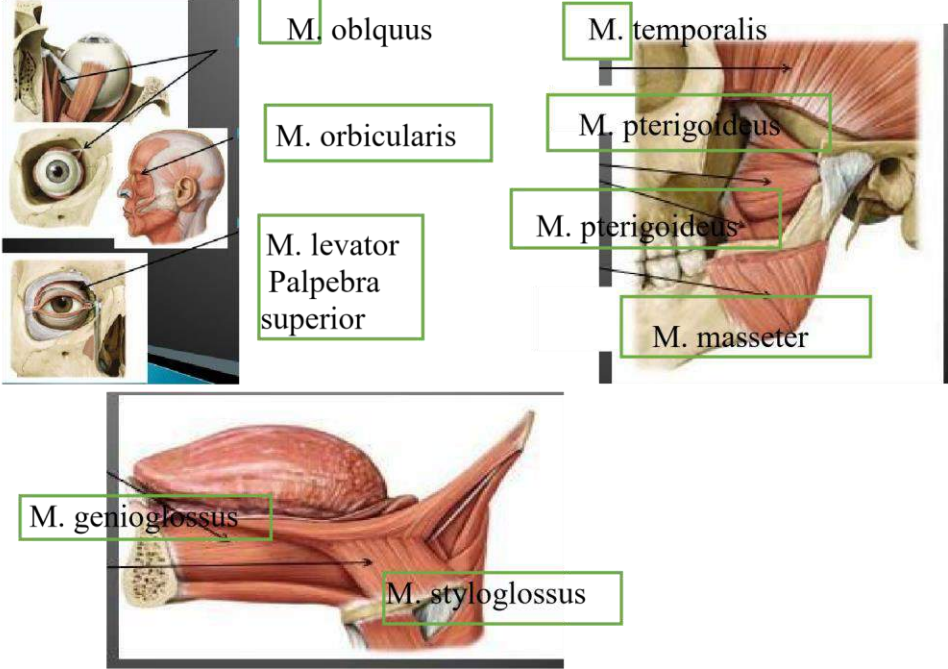
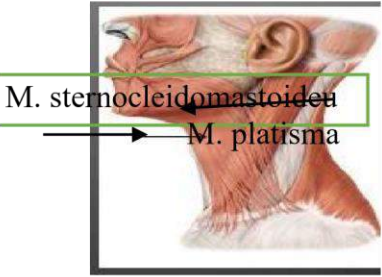
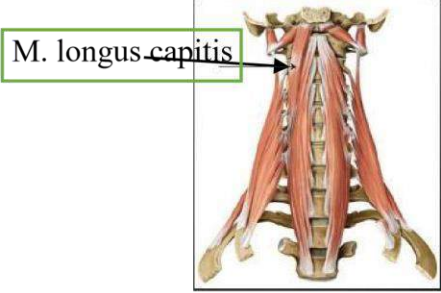
WORKSHEETS (LEMBAR KERJA)

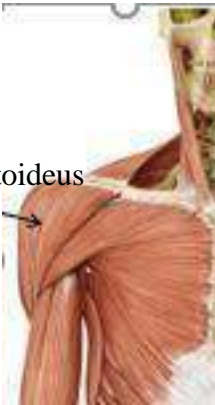
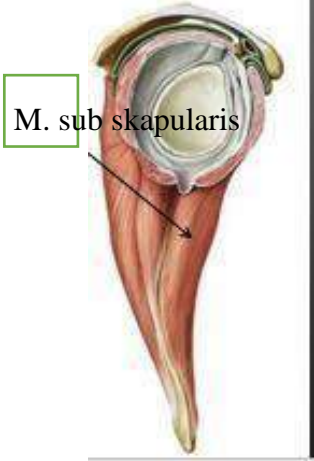
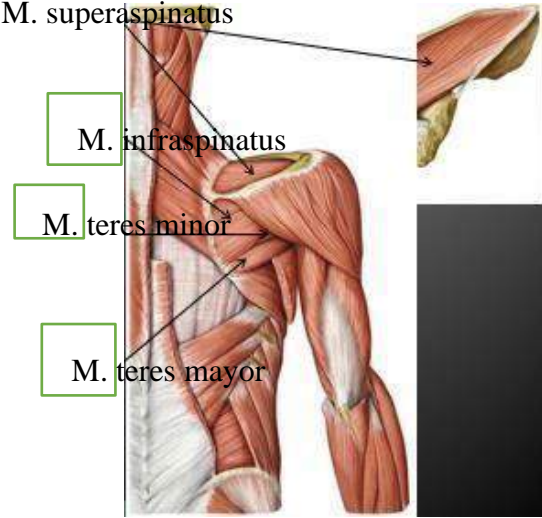

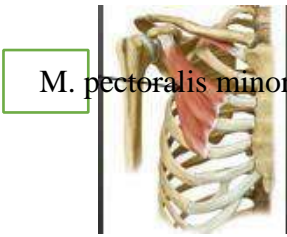
Mata Kuliah	: Anatomi
Materi	: Musculoskeletal
NIM>Nama Mahasiswa	: 2110101055/Niken Desri Fauzana

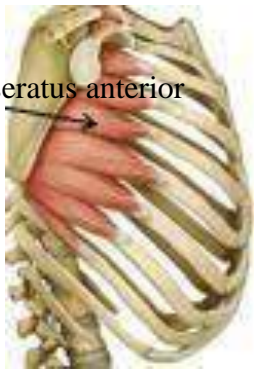
No	Keterangan	Pembahasan
1	Sebutkan struktur otot rangka	: Makroskopik merupakan pernyataan sifat suatu ukuran yang dapat dilihat dengan menggunakan mata telanjang atau tanpa bantuan alat pembesar. Mikroskopik merupakan pernyataan sifat suatu ukuran yang hanya dapat dilihat dengan alat pembesar yakni mikroskop.
2	Jelaskan Axial musculature : me ekat pada rangka aksial, memposisikan (kepala, tulang belakang) menggerakkan tulang i a, mencakup 60% otot rangka. Appendicular musculature : menstabilkan atau menggerakkan komponen rangka appendikular, mencakup 40% otot rangka tubuh.	
3	Sebutkan ciri ciri otot berikut 	: Gambar disamping merupakan otot polos : otot polos bekerja diluar kesadaran kita (tidak perlu digerakan otot ini akan bekerja dan bergerak sendiri), otot polos terletak diorgan dalam saluran pencernaan.
4		: Gambar disamping merupakan otot lurik/rangka : otot lurik yang bekerja berdasarkan kemauan kita (misalkan kita mau mengambil sesuatu yaitu sesuai kemauan kita), otot lurik menempel di rangka seperti otot kaki, otot tangan.
5		: Gambar disamping merupakan otot jantung : otot lurik yang bekerja secara tidak sadar.

6	<p>Jelaskan fungsi otot :</p> <ol style="list-style-type: none"> 1)Menunjang mobilitas atau pergerakan yaitu membantu seseorang bisa bergerak. 2)Menjaga stabilitas tubuh dan melindungi tulang belakang. 3)Menjaga postur tubuh agar berada pada posisi yang benar saat duduk atau berdiri. 4)Menunjang sirkulasi darah yaitu membantu memompa darah ke seluruh tubuh. 5)Membantu sistem pernafasan. 6)Membantu proses pencernaan. 7)Melancarkan buang air kecil yaitu terdiri atas otot polos dan otot rangka. 8)Membantu proses melahirkan. 9)Menunjang kinerja indra penglihatan. 10)Melindungi organ yaitu organ bagian depan, samping, dan belakang. 11)Mengatur suhu tubuh yaitu menjaga suhu tetap normal.
---	-----------------------------------------------------------------------------------------------------------------------------------------------------------------------------------------------------------------------------------------------------------------------------------------------------------------------------------------------------------------------------------------------------------------------------------------------------------------------------------------------------------------------------------------------------------------------------------------------------------------------------------------------------------------------------------------------------------------------------------------------------------------------------------------------------------------------------

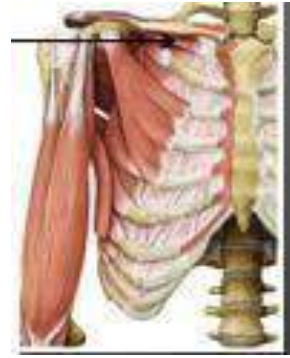7	<p>Jelaskan otot antagonis dan contohnya :</p> <p>Otot antagonis merupakan pasangan otot yang melakukan gerak berlawanan pada otot yang sedang berkontraksi.</p> <p>Contoh otot antagonis yaitu, otot bicep dan trisep dilengan bagian atas. Ketika otot bicep berkontraksi dan otot trisep berelaksasi, siku terlipat dan lengan bawah terangkat. Sebaliknya, ketika otot bicep relaksasi dan otot trisep berkontraksi, siku lurus dan lengan bawah turun. Jenis gerakan yang dihasilkan otot bicep dan trisep tersebut adalah gerakan ekstensor-flektor. Jadi, otot bicep berperan sebagai otot flektor karena kontraksinya membengkokkan lengan. Sementara itu, otot trisep adalah otot ekstensor karena kontraksinya meluruskan.</p> <p>Jelaskan otot sinergis dan contohnya :</p> <p>Otot sinergis merupakan pasangan otot yang kerjanya saling menunjang atau bekerja sama.</p> <p>Contoh otot sinergia yaitu, pronator teres dan pronator kuadratus. Rotasi (gerakan berputar), bila keduanya berkontraksi, telapak tangan akan menelungkup. Sedangkan sirkumduksi, gerakan ujung distal satu tulang membentuk satu lingkaran, sedangkan ujung proksimalnya tetap, seperti gerakan memutar satu lingkaran mengitari sendi bahu.</p>
---	--------------------------------------------------------------------------------------------------------------------------------------------------------------------------------------------------------------------------------------------------------------------------------------------------------------------------------------------------------------------------------------------------------------------------------------------------------------------------------------------------------------------------------------------------------------------------------------------------------------------------------------------------------------------------------------------------------------------------------------------------------------------------------------------------------------------------------------------------------------------------------------------------------------------------------------------------------------------------------------------------------------------------------------------------------------------------------------------------------------------------------------------------------------------------------------------------------------------------------------------

No	Keterangan	Pembahasan
8	<p>Otot wajah</p> 	
9		

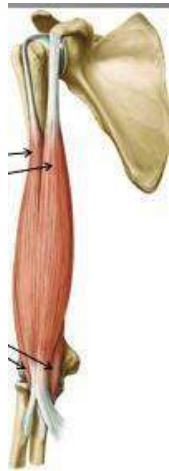
No	Keterangan	Pembahasan
10	<p>Otot bahu</p>  <p>M. deltoideus</p>	 <p>M. sub skapularis</p>  <p>M. supraspinatus</p> <p>M. infraspinatus</p> <p>M. teres minor</p> <p>M. teres major</p>
	<p>Otot dada</p>  <p>M. pectoralis mayor</p>	 <p>M. pectoralis minor</p>
No	Keterangan	Pembahasan



M. serratus anterior



M. subclavius

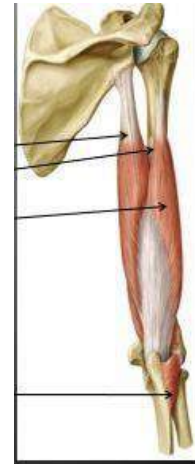


Caput
Caput

longum
longum

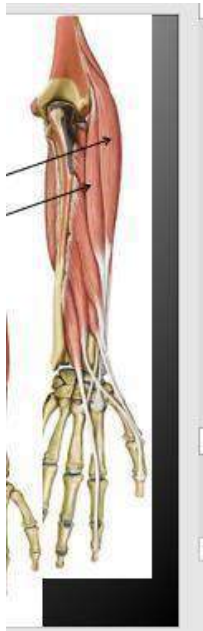Caput
Caput
Caput

breve
medial
lateral



M. brachialis

M. anconeus

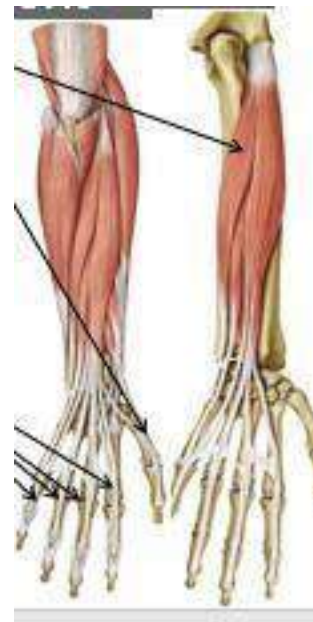


ulnaris
radialis

M. extensor carpi
M. extensor carpi
longus

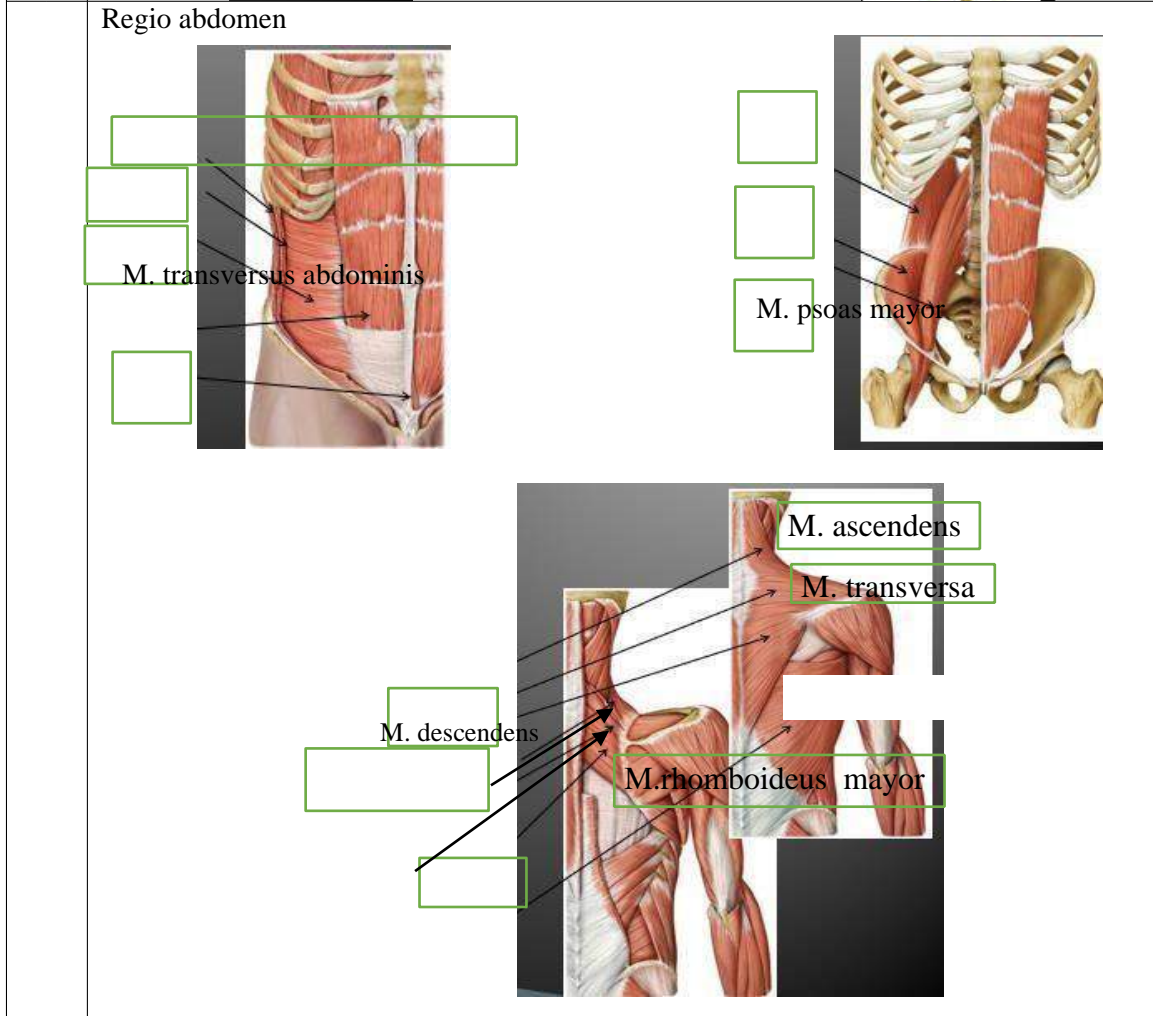
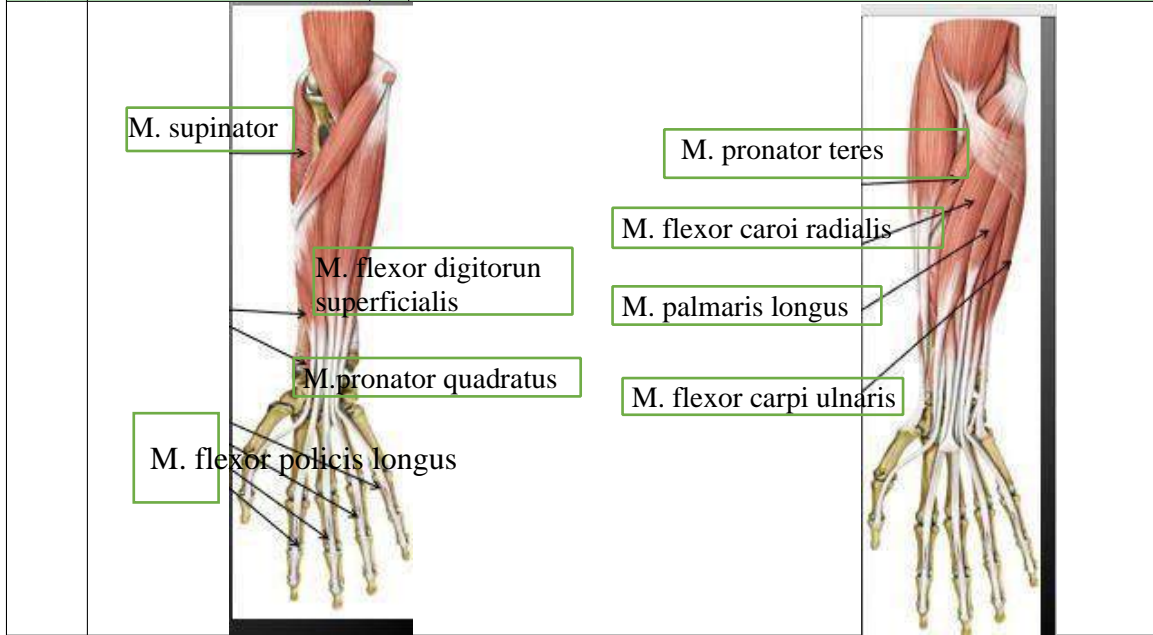
longus
radialis

M. extensor pollicis
M. extensor carpi
brevis



M. extensor digiti minimi

No	Keterangan	Pembahasan
----	------------	------------



lumbm M. obliquus externus abdominis M. quadratus

M. obliquus internus abdominis

M. iliacus

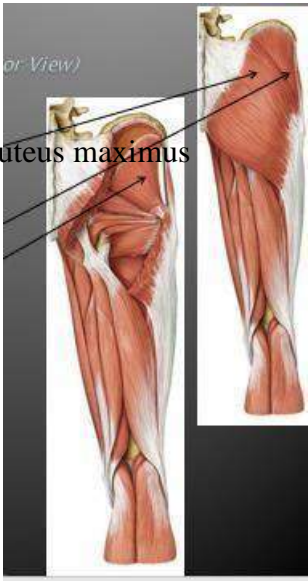
M. rectus abdominis

M. pyramidalis

M. levator scapulae

M. latissimus dorsi

M. rhomboideus minor

No	Keterangan	Pembahasan
	Regio glutealis medius minimus	 <p>M. gluteus maximus</p> <p>M. gluteus</p> <p>M. gluteus</p>

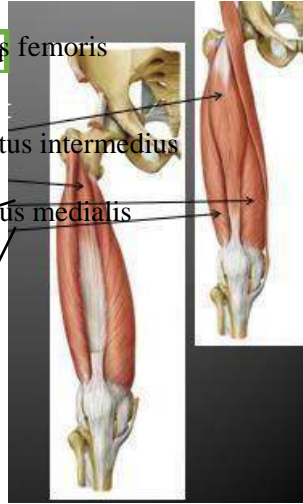
Ektermitas inferior

M. rectus femoris

M. vastus intermedius

M. vastus medialis

M. vastus lateralis



Caput longum

Caput breve

M. sartorius

M. semimembraneus

