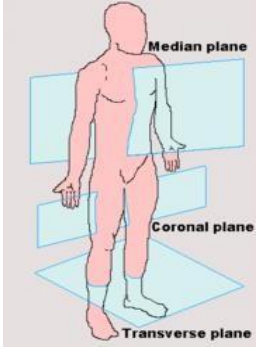
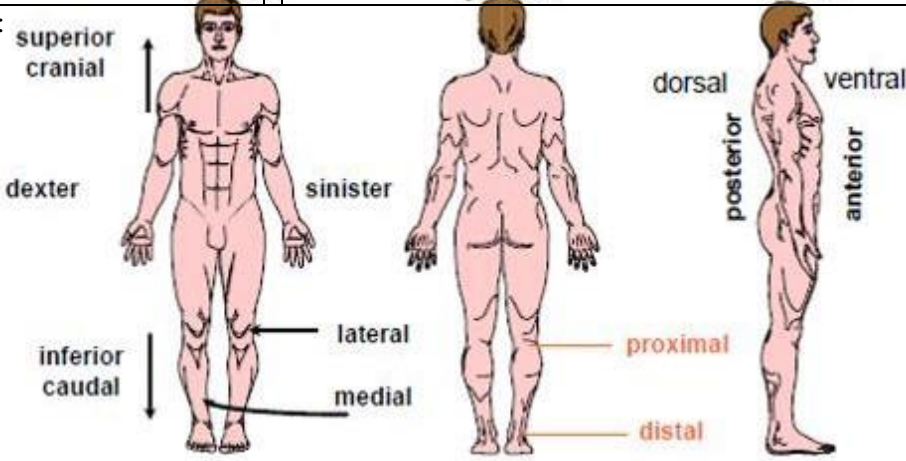
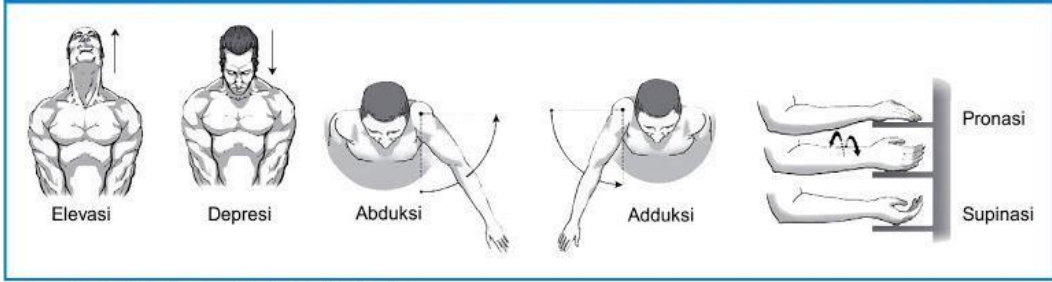
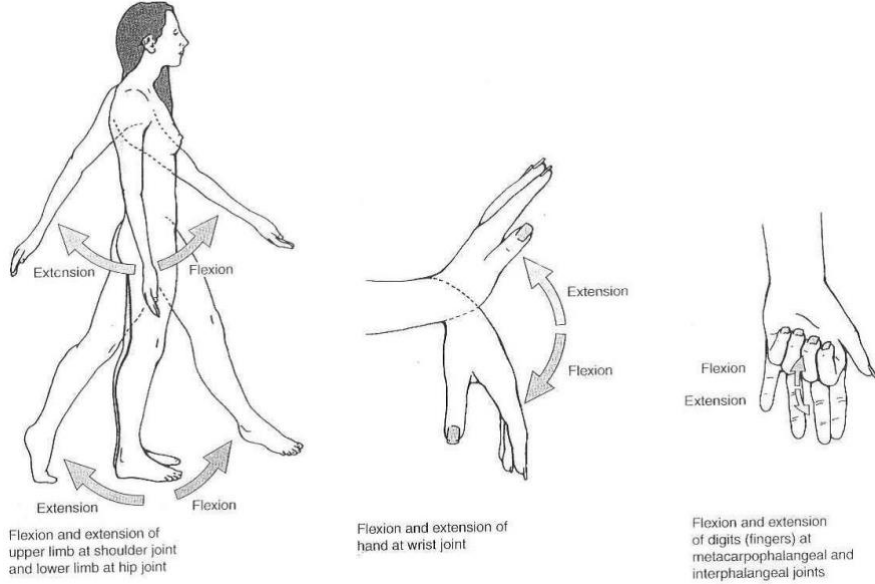


WORKSHEETS (LEMBAR KERJA)

Mata Kuliah	: Anatomi
Materi	: Konsep Dasar Anatomi
NIM>Nama Mahasiswa	: 2110101031/ Bisyarotul Walidah

No	Keterangan	Pembahasan
1	Apakah anatomi itu	: Ialah berasal dari bahasa latin, ana: bagian, memisahkan tomi(tomie): iris/potong sehingga dapat di definisikan dengan ilmu yang mempelajari bentuk dan susunan tubuh baik secara keseluruhan maupun bagian bagian serta hubungan alat tubuh yang satu dengan yang lain.
2	Posisi anatomi 	: Bidan median : bidang yang membagi tepat tubuh dijadikan bidang kanan dan kiri. Bidan sagital : bidang yang membagi tubuh dijadikan dua bidang dari titik tertentu (tidak membagi tepat dua bagian). Bidang ini sejajar dengan bidang median. Bidan horizontal : bidang yang terletak melintang menempuh tubuh (bidang X-Y). Bidang ini membagi tubuh dijadikan bidang atas (superior) dan bawah (inferior). Bidang koronal : bidang vertikal yang menempuh tubuh, kedudukannya tegak lurus terhadap bidang median atau sagital. membagi tubuh dijadikan bidang hadapan (frontal) dan balik (dorsal). anterior posterior lateral
3		<p>Superior : (atas) atau kranial: bertambah tidak jauh pada kepala.</p> <p>Inferior: (bawah) atau kaudal: bertambah tidak jauh pada kaki.</p> <p>Anterior : (depan) bertambah tidak jauh ke hadapan.</p> <p>Posterior : (belakang) bertambah tidak jauh ke balik.</p> <p>Superfisial : bertambah tidak jauh ke/di permukaan.</p> <p>Profunda : bertambah jauh dari permukaan.</p> <p>Medial : (dalam) bertambah tidak jauh ke bidang median.</p> <p>Lateral : (luar) menjauhi bidang median.</p>

No	Keterangan	Pembahasan
	<p>Proksimal : (atas) bertambah tidak jauh dengan batang tubuh atau pangkal.</p> <p>Distal : (bawah) bertambah jauh dari batang tubuh atau pangkal</p>	
4	<p>Arah pergerakan</p>	<div data-bbox="304 499 1362 779" style="border: 1px solid black; padding: 5px;">  </div> <p data-bbox="304 786 703 808"><i>Sumber: Kinesiologi: The Anatomy of Motion, Ellen Neall Duvall</i></p> <div data-bbox="304 824 1182 1406">  <p data-bbox="304 1346 480 1406">Flexion and extension of upper limb at shoulder joint and lower limb at hip joint</p> <p data-bbox="655 1346 815 1406">Flexion and extension of hand at wrist joint</p> <p data-bbox="991 1346 1166 1406">Flexion and extension of digits (fingers) at metacarpophalangeal and interphalangeal joints</p> </div> <p data-bbox="304 1440 847 1480">Elevasi : merupakan gerakan mengangkat</p> <p data-bbox="304 1496 703 1536">Depresi : gerakan menurunkan.</p> <p data-bbox="304 1570 751 1610">Abduksi : gerakan menjauhi tubuh</p> <p data-bbox="304 1644 767 1684">Adduksi : gerakan mendekati tubuh</p> <p data-bbox="304 1718 767 1758">Pronasi : gerakan menelungkupkan</p> <p data-bbox="304 1792 847 1832">Supinasi: gerakan menengadahkan tangan</p> <p data-bbox="304 1865 783 1906">Ekstensi : gerakan untuk meluruskan</p> <p data-bbox="304 1939 655 2036">Fleksi : gerak menekuk atau membengkokkan</p>