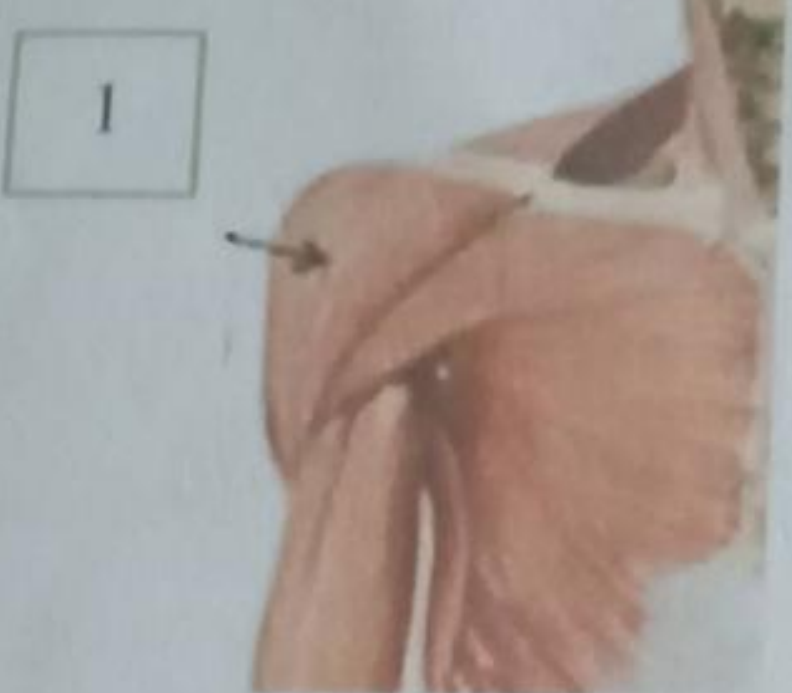

No	Keterangan	Pembahasan
----	------------	------------

10

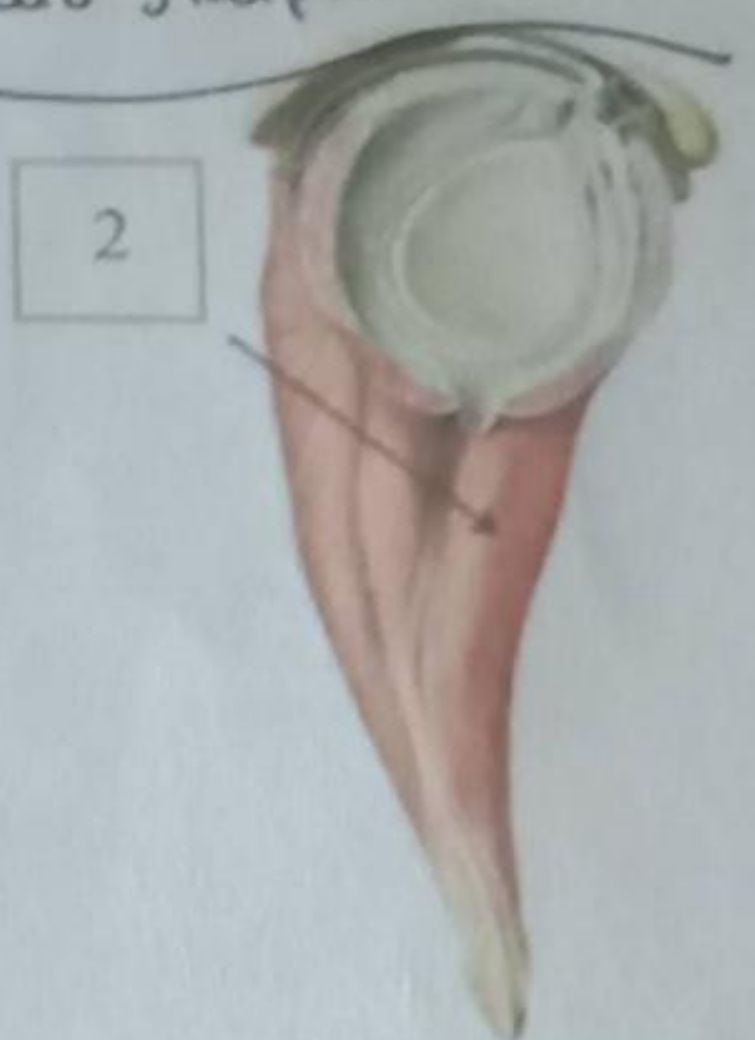Otot bahu

M. deltoides Fungsi: Mengangkat lengan sampai mendatar.



Tempat penyuntikan secara intramuskuler / memasukkan obat ke dalam otot / di M. ~~deltoides~~ m. deltoides m. maksimus duteus (bokong)

M. Sub skapularis

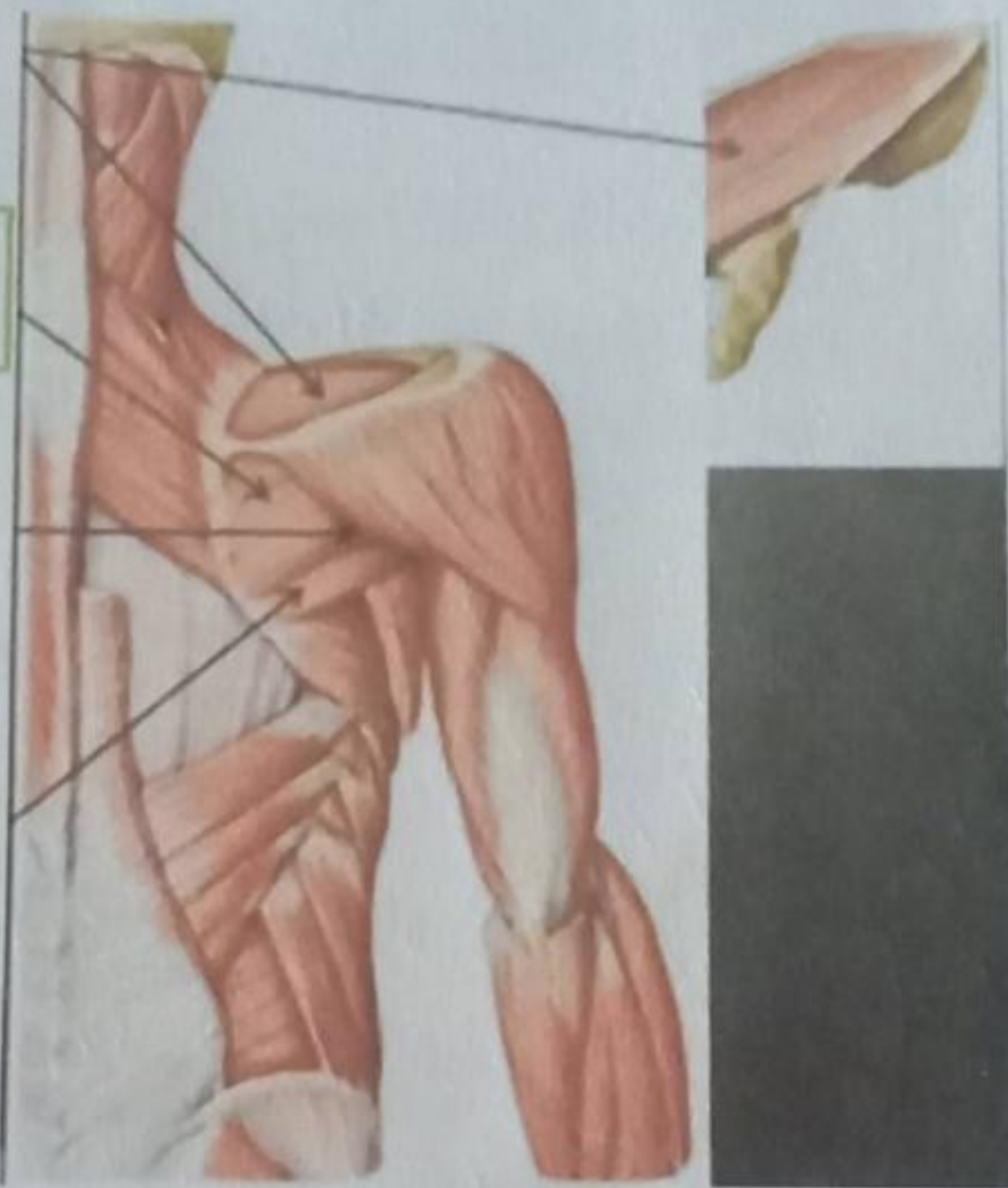


menegakkan dan memutar humerus ke depan.

M. Infraspinatus Memutar lengan keluar

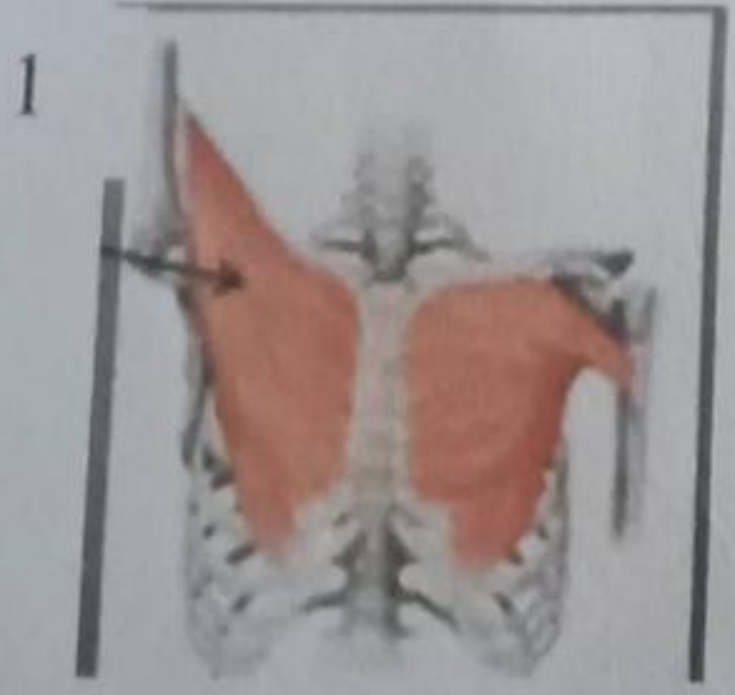
M. teres minor Memutar lengan keluar

M. teres Mayor memutar lengan ke dalam.



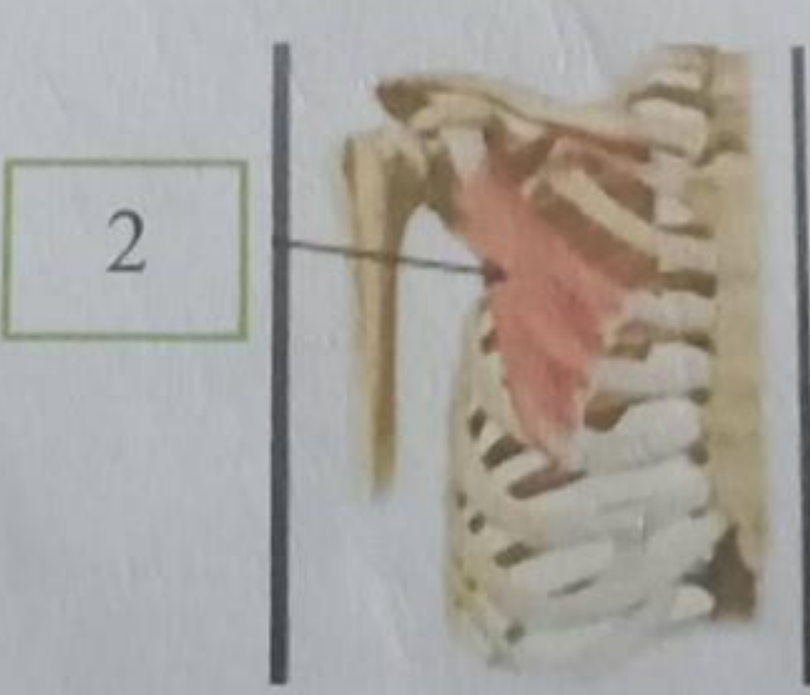
M. Supraspinatus Mengangkat lengan

Otot dada



M. pectoralis Mayor memutar lengan ke dalam & tengah


menarik tangan melalui dada merapatkan tangan



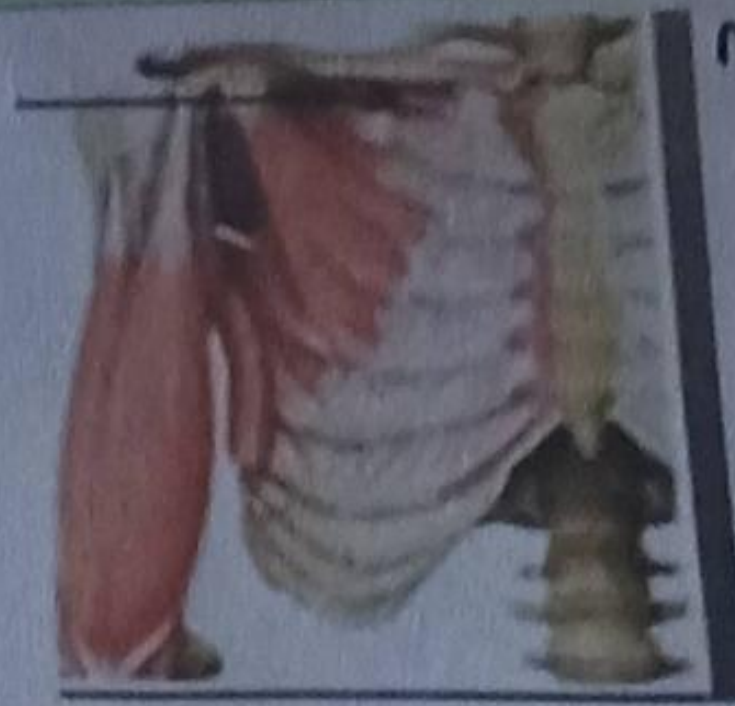M. pectoralis Minor Menaikkan scapula menekan bahu.



M. Serratus anterior


No	Keterangan	Pembahasan
3	Origo di costae 1 - IX	

4

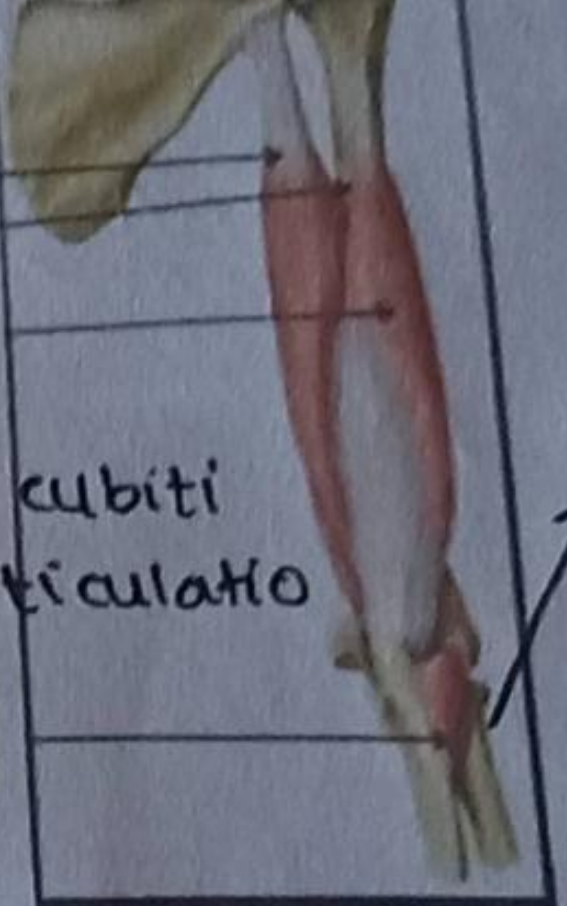


M. Subclavius  
menetapkan clavikula di sendi di sebelah costae menekan sendi bahu ke bawah dan kedepan

M. biceps brachii

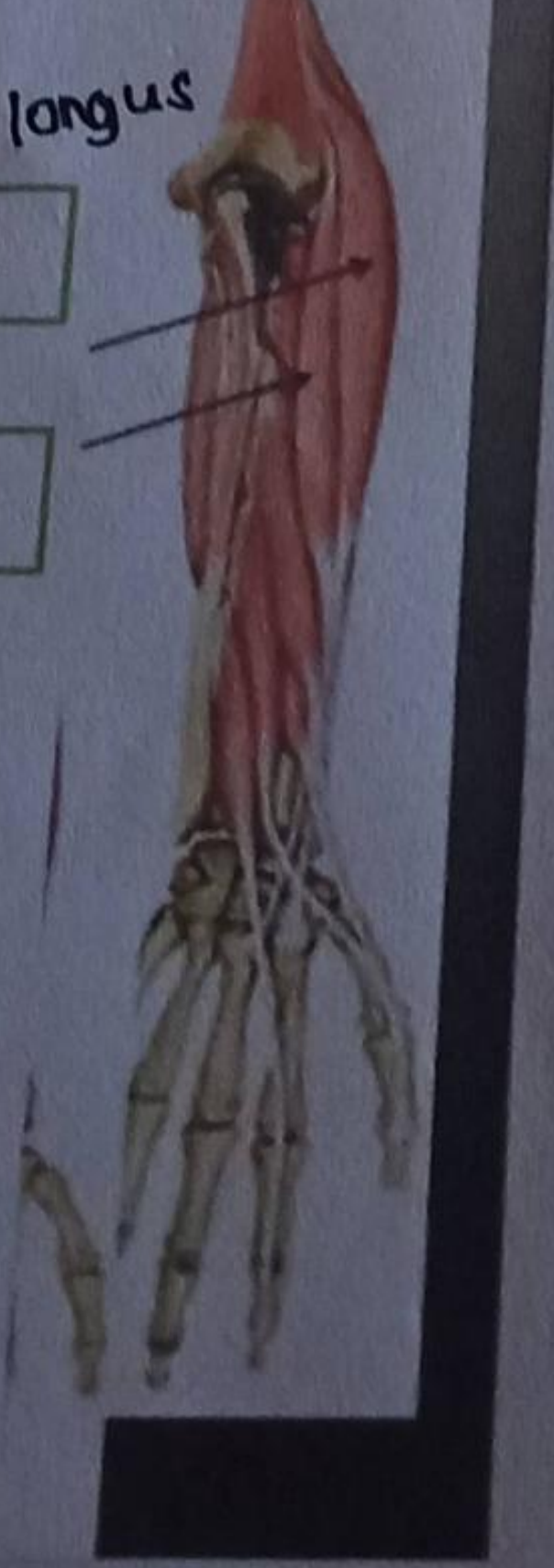
5	Caput longum	
6	Caput breve	
7	M. brachialis fungsi: fleksi & ekstensi pada articulation cubiti	

M. triceps brachii

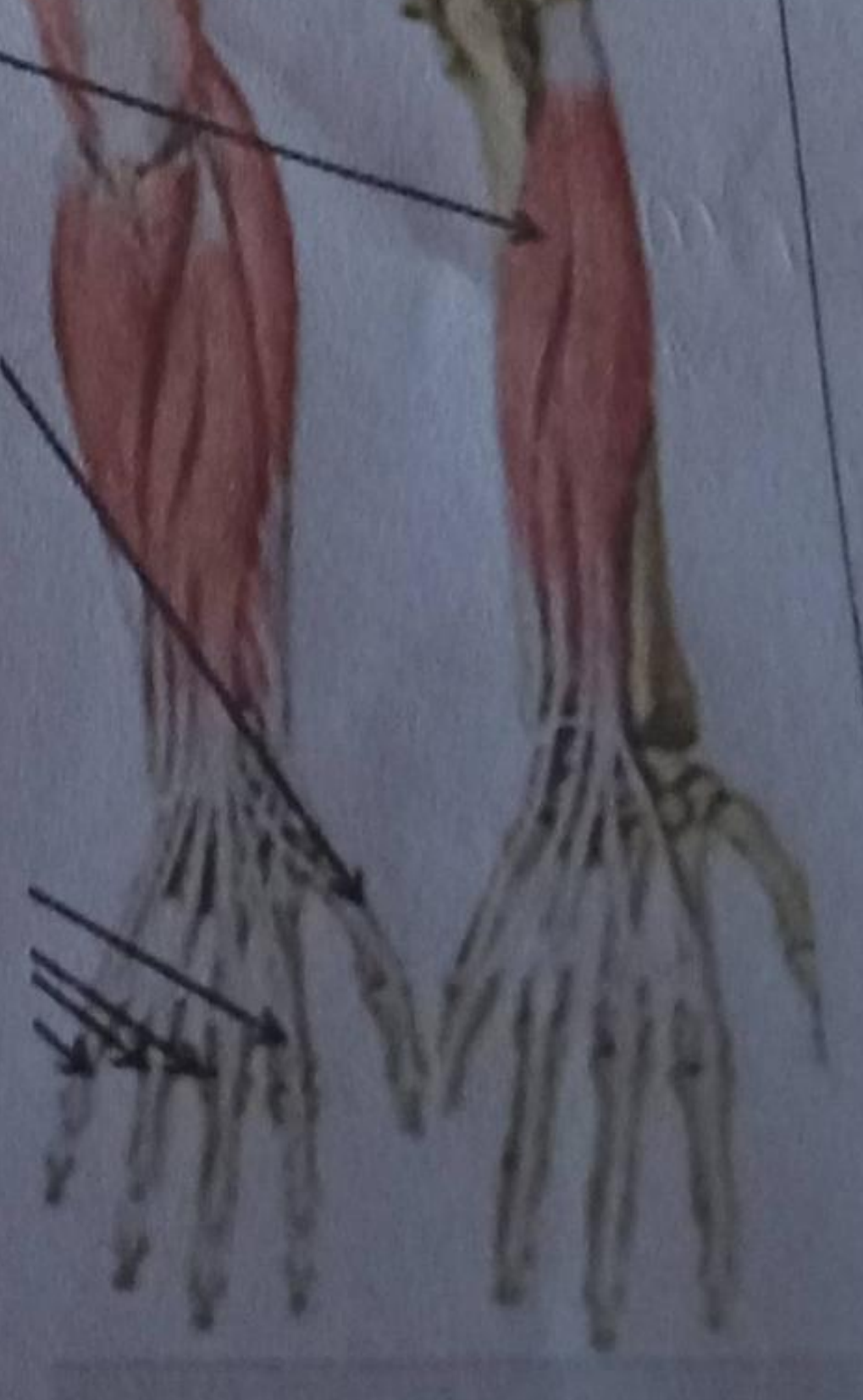
8	Caput longum	
9	Caput mediale	
10	Caput laterale	
11	Fungsi: - Ekstensi pd articulation cubiti - Ekstensi & adduksi pd articulation humeri caput longum	

11. M. anconeus  
fungsi: mem-perlebar siku dan mengencangkan

Otot extensor lengan bawah

12	M. extensor carpi radialis longus	
13	M. extensor carpi radialis	

M. extensor carpi ulnaris

14	Otot extensor digit I	
15	M. extensor pollicis longus	
16	Otot extensor digiti II-V	
	M. extensor digiti minimi	