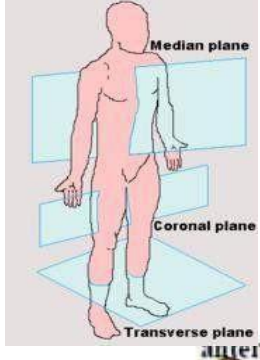
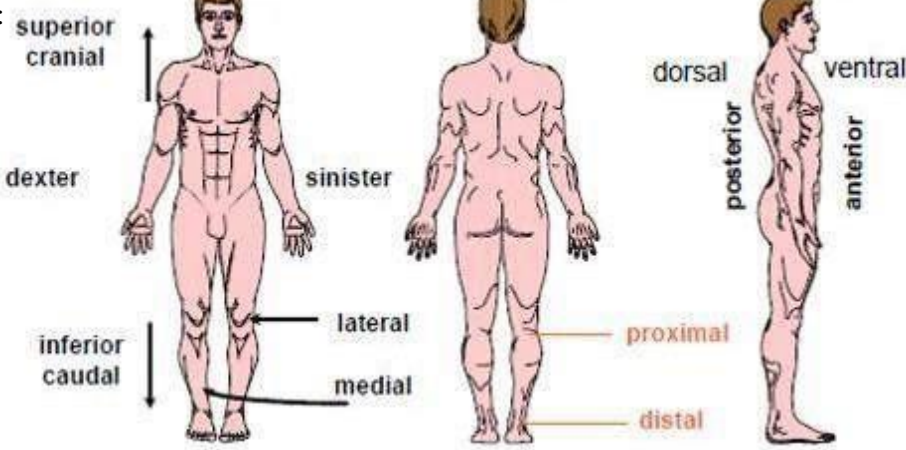
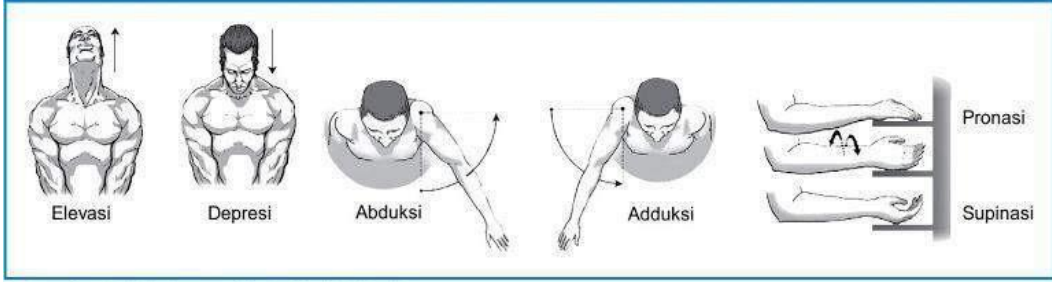
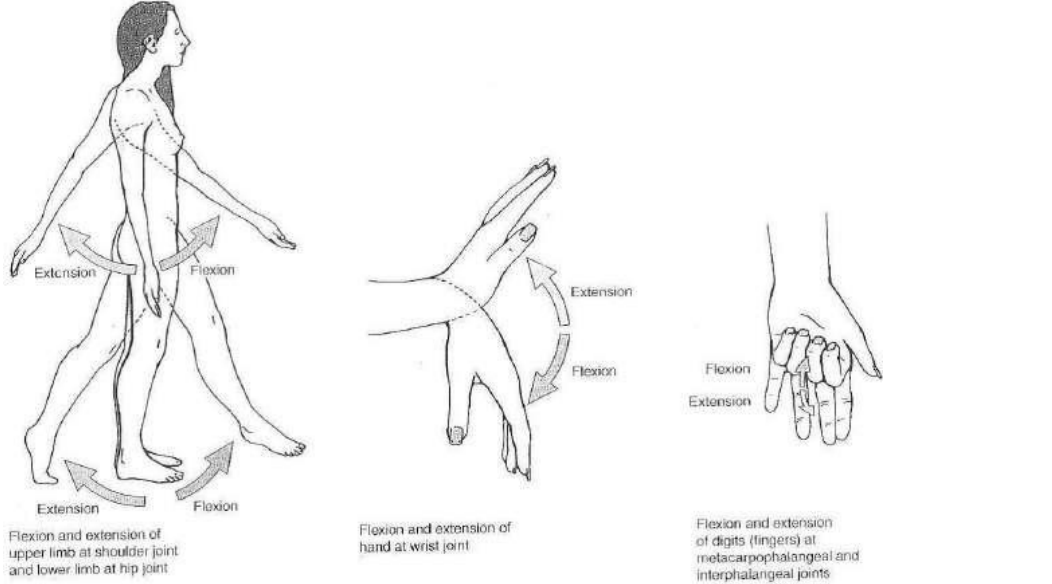


WORKSHEETS (LEMBAR KERJA)

Mata Kuliah	: anatomi
Materi	: Konsep Dasar Anatomi
NIM>Nama Mahasiswa	: 2110101049/Anggita Putri Anastasya

No	Keterangan	Pembahasan
1	Apakah anatomi itu	: Anatomi adalah ilmu yang mempelajari bentuk dan susunan tubuh baik secara keseluruhan maupun bagian-bagian serta hubungan alat tubuh yang satu dengan yang lain. Anatomi berasal dari bahasa latin yaitu, ana (bagian, memisahkan), sedangkan tomi (iris/potong).
2	Posisi anatomi 	: Bidang median : berfungsi membagi tepat tubuh menjadi bagian kanan (dextra) dan kiri (sinistra). Bidang Sagital : berfungsi membagi tepat tubuh menjadi bagian kanan (dextra) dan kiri (sinistra). Bidang Horizontal : berfungsi membagi tubuh menjadi bagian atas (superior) dan bawah (inferior). Bidang koronal : berfungsi membagi tubuh menjadi bagian depan (frontal) dan belakang (dorsal).
3	: 	Superior/kranial (atas) : lebih dekat pada kepala. Inferior/caudal (bawah) : lebih dekat pada kaki. Anterior (depan) : lebih dekat ke depan. Posterior (belakang) : lebih dekat ke belakang. Superfisial : lebih dekat ke permukaan tubuh. Profunda : lebih jauh dari permukaan. Medial (dalam) : lebih dekat ke bidang median. Lateral (luar) : menjauhi bidang median. Proksimal (dekat) : lebih dekat dengan batang tubuh atau pangkal. Distal (jauh) : lebih jauh dari batang tubuh.

No	Keterangan	Pembahasan
4	<p>Arah pergerakan</p>  <p>Sumber: <i>Kinesiologi: The Anatomy of Motion, Ellen Neall Duvall</i></p>  <p>Flexion and extension of upper limb at shoulder joint and lower limb at hip joint</p> <p>Flexion and extension of hand at wrist joint</p> <p>Flexion and extension of digits (fingers) at metacarpophalangeal and interphalangeal joints</p>	<p>Elevasi: merupakan gerakan mengangkat.</p> <p>Depresi : merupakan gerakan menurunkan.</p> <p>Abduksi : merupakan gerakan mendekati tubuh.</p> <p>Adduksi : merupakan gerakan menjauhi tubuh.</p> <p>Pronasi : merupakan gerakan menelungkup. Hanya digunakan untuk wilayah pergelangan tangan saja.</p> <p>Supinasi : merupakan gerakan menengadahkan tangan. Hanya digunakan untuk wilayah pergelangan tangan saja.</p> <p>Ekstensi : merupakan gerakan menekuk atau membengkokkan.</p> <p>Fleksi : merupakan gerakan untuk meluruskan.</p>