

WORKSHEETS (LEMBAR KERJA)

Mata Kuliah	: Anatomi
Materi	: Musculoskeletal
NIM>Nama Mahasiswa	: 2110101116/ Rohmah Ida Fitria

No	Keterangan	Pembahasan
----	------------	------------

1 Jumlah tulang manusia 206 Tulang
 Terdiri atas :.....
 - Tulang tengkorak/cranium 8 buah - Tulang dada 25 buah
 - Tulang wajah 14 buah - Vertebrae dan Pelvis 26 buah
 - Tulang telinga dalam 6 buah - Tulang ekstremitas 64 buah (atas)
 - Tulang lidah 1 buah - Tulang ekstremitas 62 buah (bawah)

2 Jelaskan klasifikasi Tulang menurut bentuknya

1. Ossa longa (tulang panjang)
 contoh: os humerus
2. Ossa brevia (tulang pendek)
 contoh: ossa carpi
3. ossa plana (tulang gepeng / pipih)
4. ossa irregular (tulang tak beraturan)
5. ossa pneumatica (tulang berongga udara)

3 Sistem skeletal

Axial sceleton	Apendicular sceleton
Skull, Sternum	Supporting bones (scapula, collarbone)
Ribs	Upper limb bones
Vertebrae	Supporting bones (hip)
Sacrum	Lower limb bones

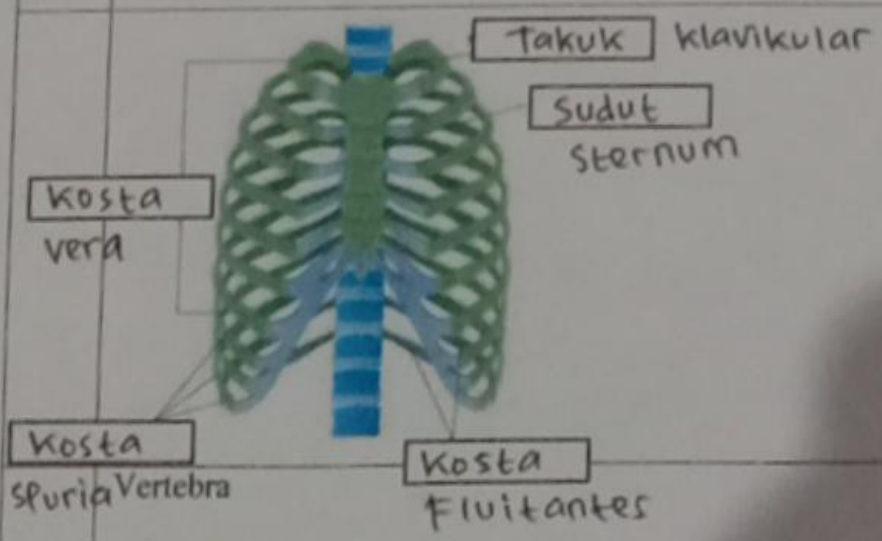
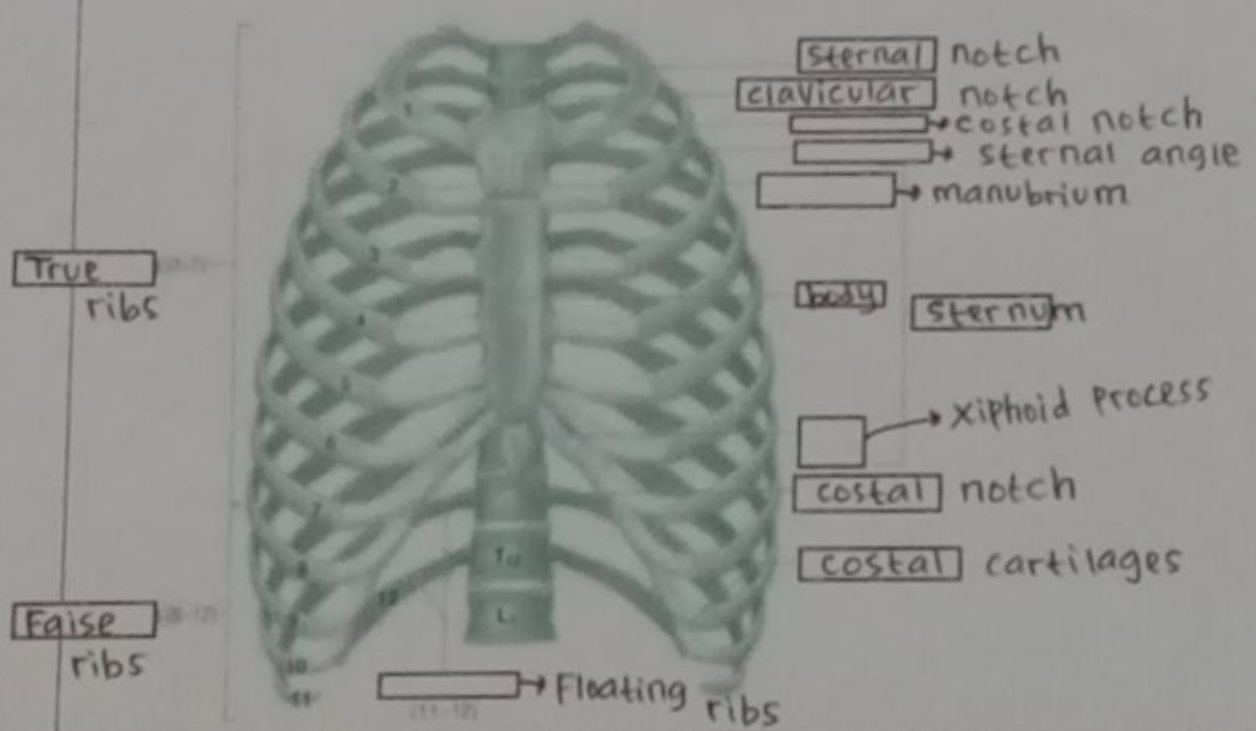
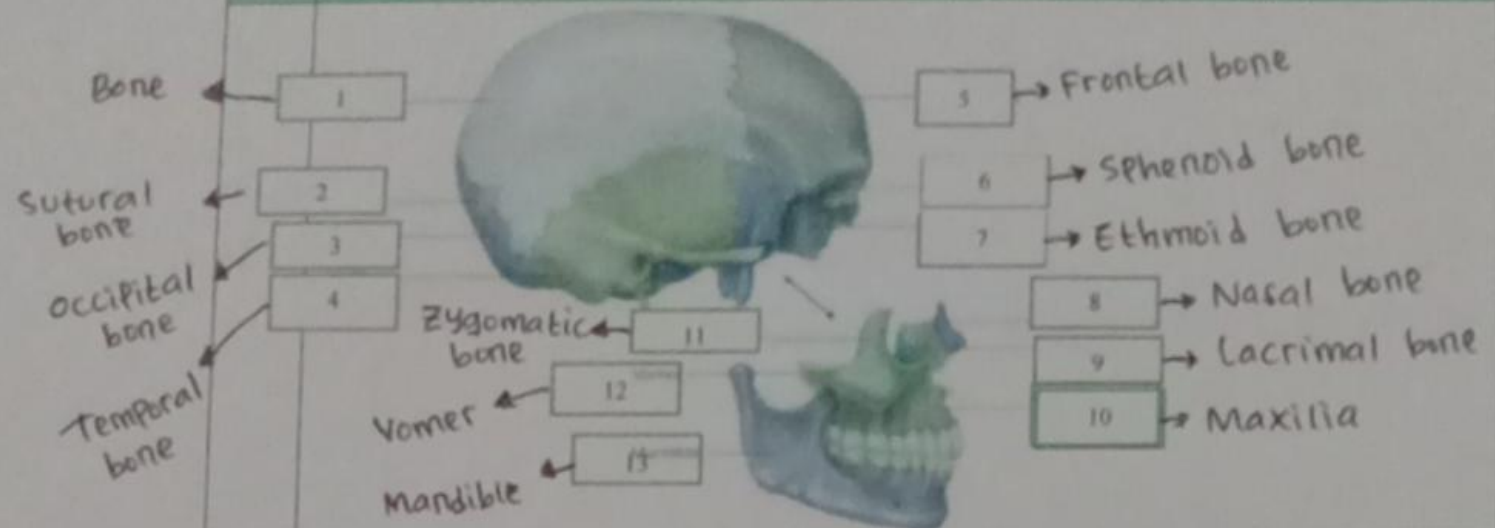
4 Jelaskan fungsi sendi dan contohnya

Fungsi sendi adalah membuat kerangka menjadi lebih fleksibel. Sendi memungkinkan tubuh bergerak dengan berbagai cara.
 contoh sendi : dapat maju dan mundur
 Sendi Peluru, Sendi putar, Sendi pelana.

5 Cranium

8 Cranial Bones

No	Keterangan	Pembahasan
----	------------	------------



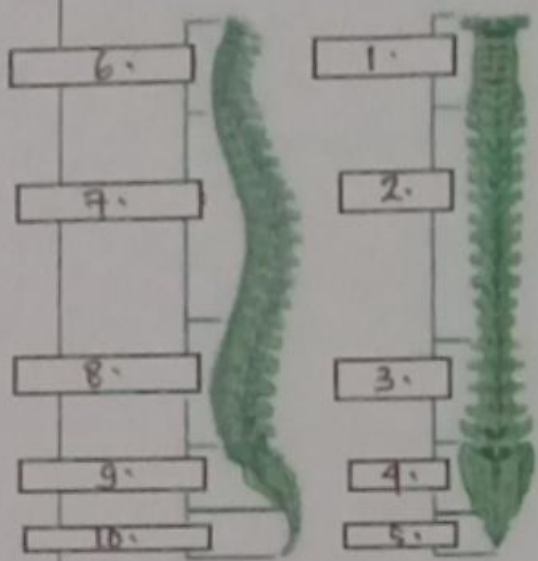
No

Keterangan

Pembahasan

Lateral (Side)
Spinal Column

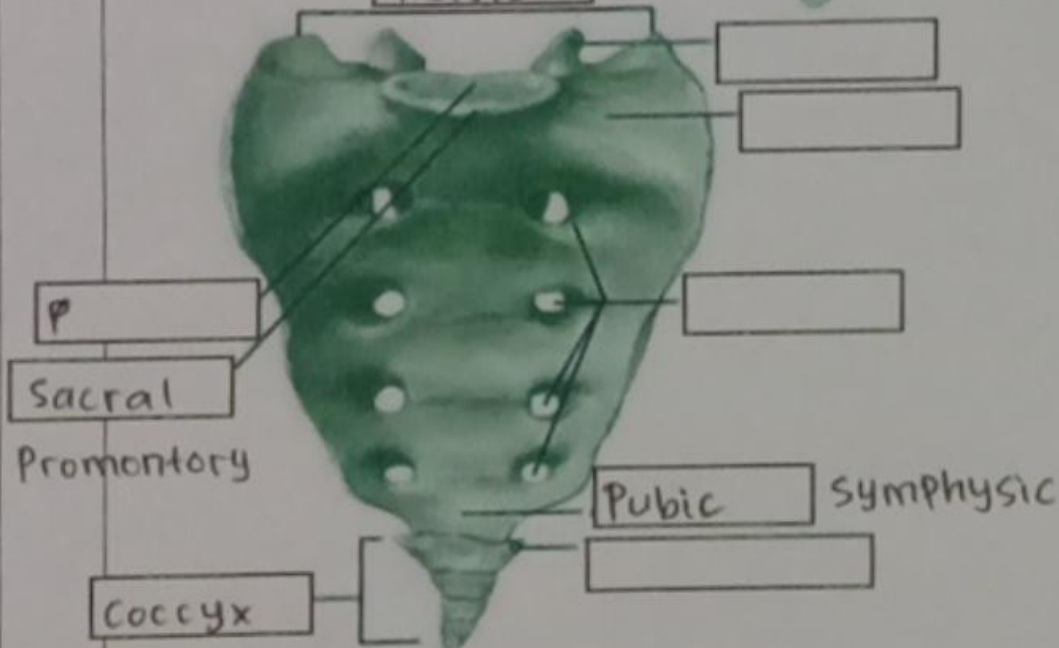
Posterior (Back)
Spinal Column



1. Cervical Vertebrae
2. thoracic Vertebrae
3. Lumbar Vertebrae
4. Sacrum
5. Fused Coccygeal Vertebrae
6. cervical Curvature
7. Thoracic curvature
8. Lumbar curvature
9. Sacral curvature
10. coccyx

Sacrum

Pelvis



Posterior Superior

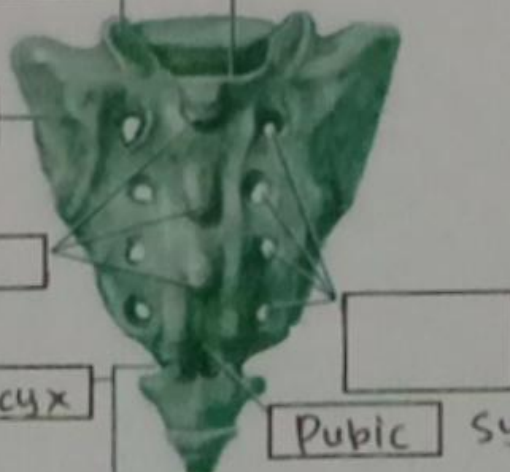Iliac Spine

Pelvic Inlet

Iliac Crest

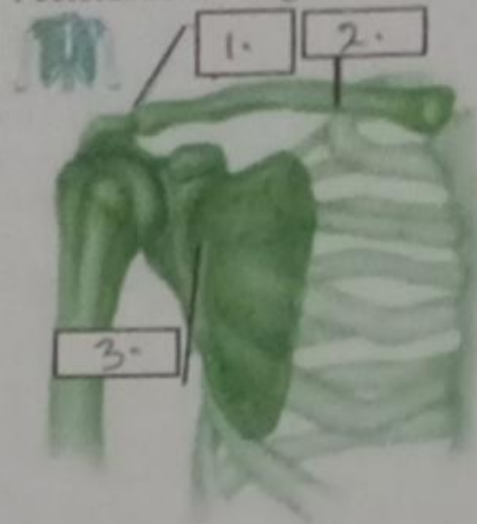
Coccyx

Pubic Symphysis



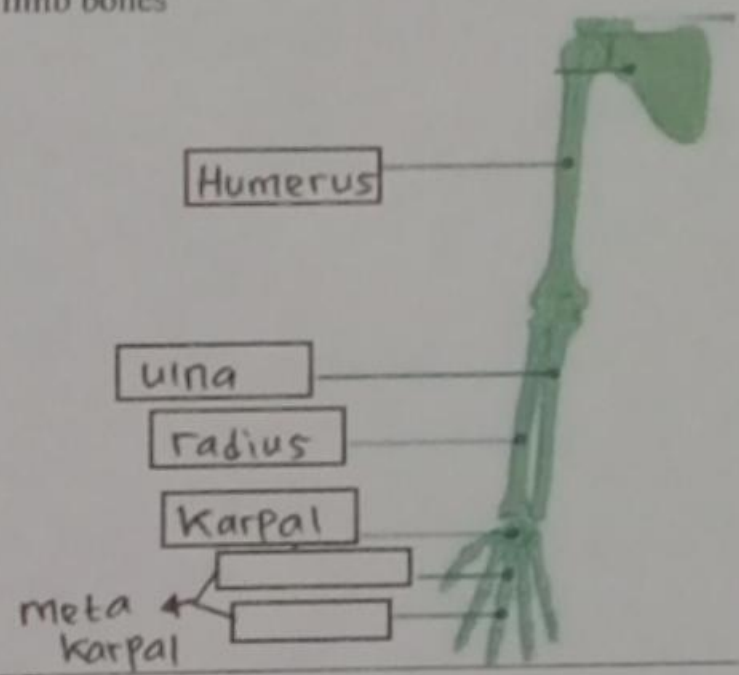
No	Keterangan	Pembahasan
----	------------	------------

Pectoral/shoulder girdle

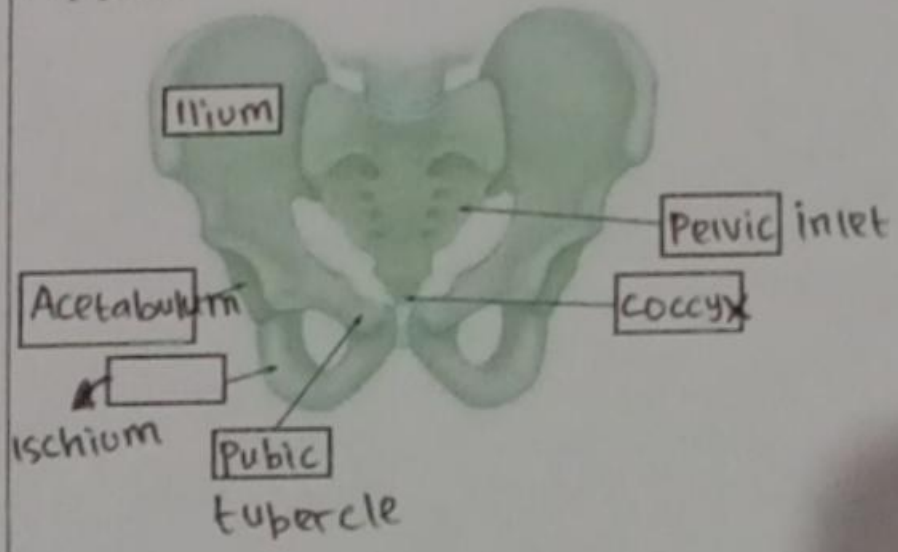


1. klavikula
2. Tulang selangka
3. Scapula

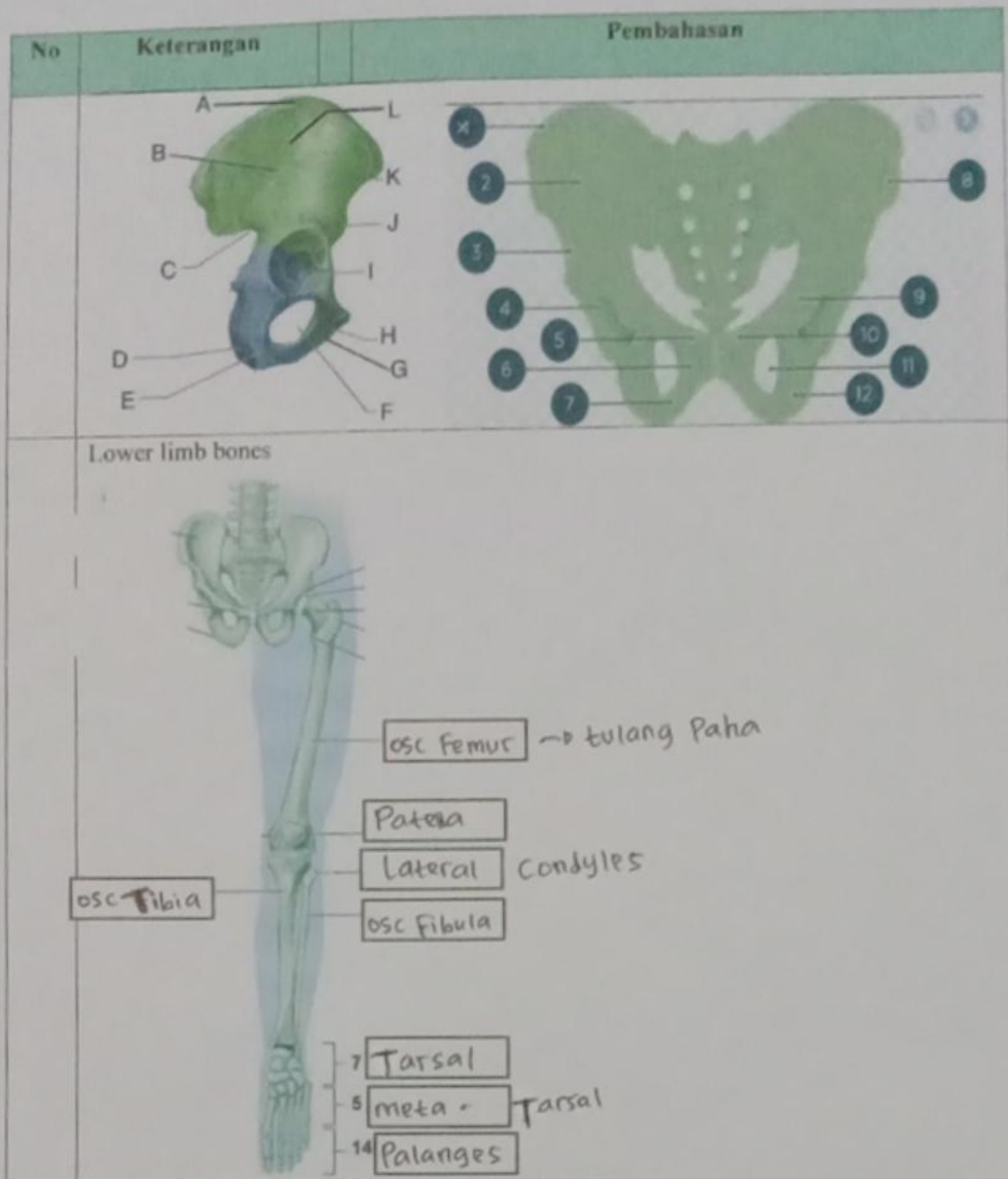
Upper limb bones



Hip/pelvis



Os coxae terdiri dari os ilium, os ischium dan os pubis.



Keterangan:

- A : iliac crest
- B = Anterior gluteal line
- C = Greater sciatic notch
- D = Ischial tuberosity
- E = Ischial ramus
- F = Obturator foramen
- G = Inferior ramus of Pubis
- H = Pubic crest
- I = Acetabulum
- J = Anterior inferior iliac spine
- K = Anterior superior iliac spine
- L = Ala

Keterangan gambar Pelvis :

- 1. iliac crest
- 2. Sacroiliac joint
- 3. Anterior inferior iliac spine
- 4. Acetabulum
- 5. Pubic tubercle
- 6.
- 7.
- 8. ilium
- 9. ischial spine
- 10. Pubis
- 11. Obturator foramen
- 12. Ischium