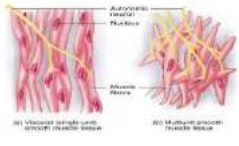
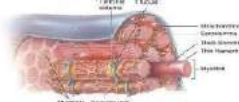
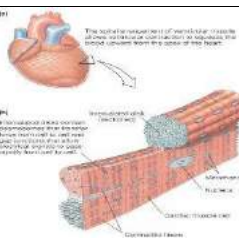
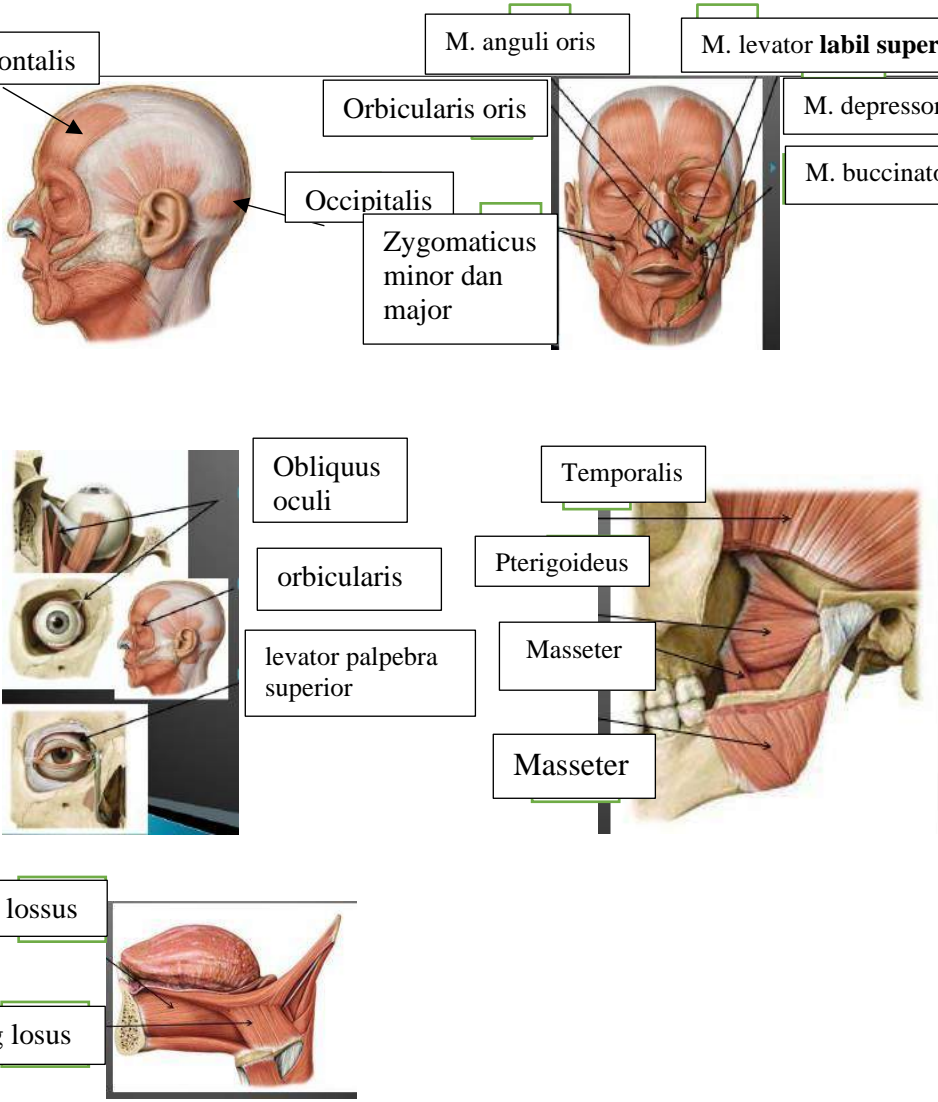
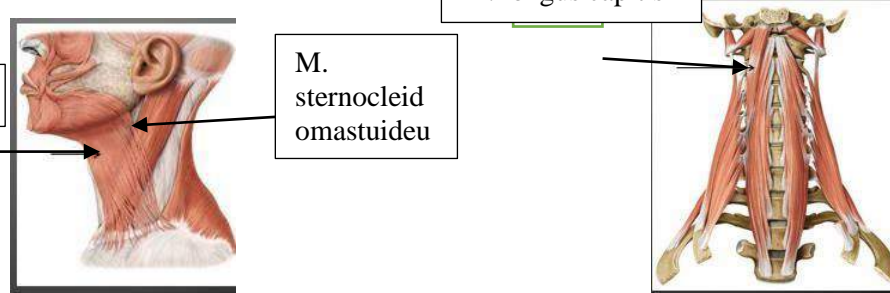




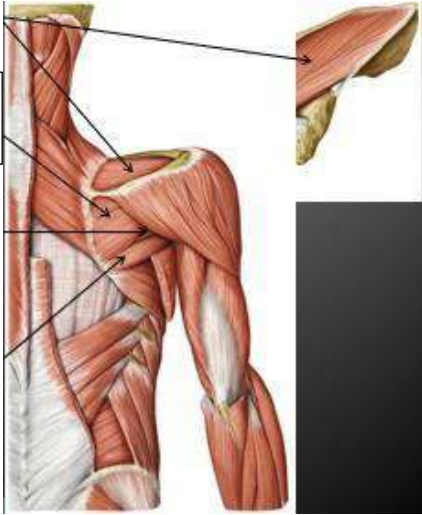


WORKSHEETS (LEMBAR KERJA)

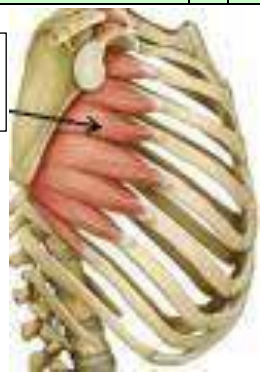


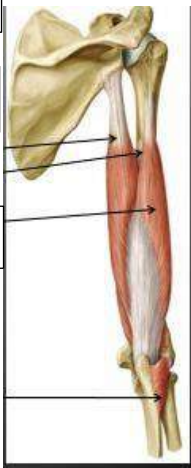

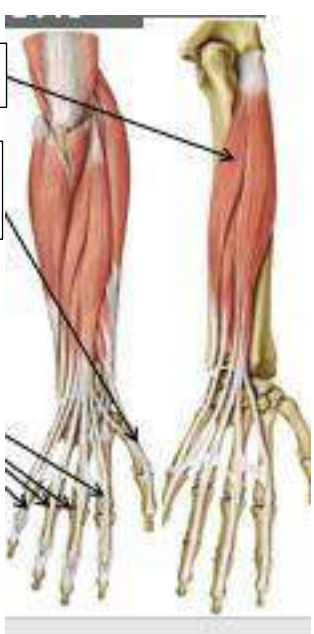
Mata Kuliah	: Anatomi
Materi	: Musculoskeletal
NIM>Nama Mahasiswa	: 2110101112/mufidah

No	Keterangan	Pembahasan
1	Sebutkan struktur otot rangka	<p>: Makroskopik:</p> <ol style="list-style-type: none"> 1. Origo, Insertio 2. Tendon 3. Fascia 4. Ligamentum, kartilago <ul style="list-style-type: none"> • Ligamentum : jaringan ikat penghubung tulang & sendi • Kartilago : tulang rawan <p>Mikroskopik:</p> <ol style="list-style-type: none"> 1. Sarcolemma & Sarcoplasma 2. Miofibril 3. Sarcomere 4. Reticulum sarcoplasma
2	Jelaskan 1. Axial musculature : yaitu tulang yang melekat pada rangka aksial, kepala, tulang belakang, tulang iga, dan mencakup dari 60% otot rangka tubuh. 2. Appendicular musculature : yaitu menstabilkan atau menggerakkan komponen rangka appendicular, dan mencakup 40% otot rangka tubuh.	
3	Sebutkan ciri ciri otot berikut 	<p>: 1. Bentuk sel gelondong, kedua ujungnya meruncing, di bagian tengahnya menggelembung dan memiliki satu inti sel.</p> <p>2. Mikroskopis : tidak memiliki garis – garis melintang (polos).</p> <p>3. Bekerjanya di luar kesadaran kita, artinya tidak di bawah kehendak kita (otot tak sadar).</p> <p>4. Terdapat pada organ – organ dalam misalnya usus, pembuluh darah, dan saluran kelamin</p>
4		<p>: 1. Bekerja di bawah kesadaran kita, artinya menurut kehendak kita (otot sadar).</p> <p>2. Bentuk sel silindris, memanjang, dan memiliki banyak inti sel.</p> <p>3. Mikroskopi :</p> <ul style="list-style-type: none"> • Garis melintang kemudian membentuk daerah gelap dan terang berselang seling. • Melekat pada rangka disebut juga sebagai otot rangka.
5		<p>: 1. Otot jantung terdapat pada jantung kita. Strukturnya sama dengan otot lurik, namun kerjanya seperti otot polos.</p> <p>2. Bekerja secara otonom, tidak dipenagruhi kehendak.</p>

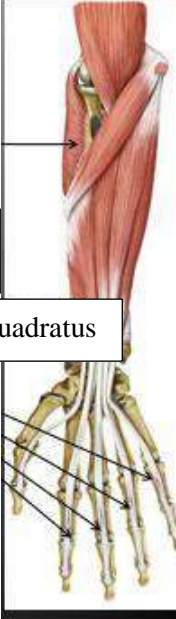
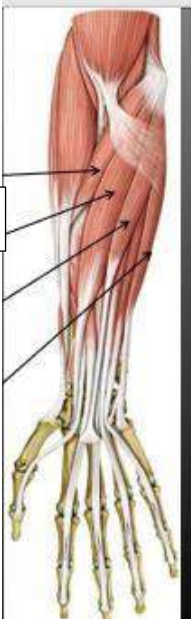
6	Jelaskan fungsi otot: Fungsi otot terbagi menjadi 2 yaitu volunter (bergerak dengan kehendak) dan involunter (bergerak tidak dengan kehendak).
7	Jelaskan otot antagonis dan contohnya: Otot antagonis adalah dua otot atau lebih yang bekerja dengan tujuan berlawanan. Jika otot A berkontraksi dan otot B berelaksasi maka tulang akan tertarik/terangkat, sebaliknya jika otot A berelaksai dan otot B berkontraksi maka tulang akan kembali ke posisi semula. Contohnya yaitu otot bisep dan trisep pada lengan

No	Keterangan	Pembahasan
8	<p>Otot wajah</p> <p>Frontalis</p> <p>Occipitalis</p> <p>Zygomatikus minor dan major</p> <p>Obliquus oculi</p> <p>orbicularis</p> <p>levator palpebra superior</p> <p>Geriog lossus</p> <p>Stylog lossus</p>	<p>Jelaskan otot sinergis dan contohnya</p> <p>M. anguli oris</p> <p>M. levator labil superior</p> <p>M. depressor</p> <p>M. buccinator</p> <p>Temporalis</p> <p>Pterigoideus</p> <p>Masseter</p> <p>Masseter</p> 
9	<p>Otot leher</p> <p>M.platisma</p> <p>M. sternocleid omastuideu</p>	<p>M. longus capitis</p> 

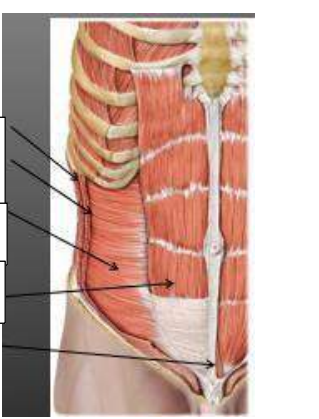
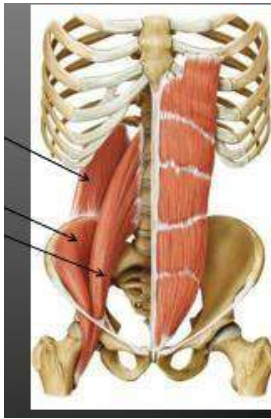
No	Keterangan	Pembahasan
10	<p>Otot bahu</p>  <p>M. deltoideus Mengangkat lengan sampai mendatar</p> <p>M. supraspinatus Mengangkat lengan</p> <p>M. infraspinatus Memutar lengan keluar</p> <p>M. teres mayor Memutar lengan kedalam</p>	<p>M. supskapularis Menegakan dan memutar humerus kedepan</p>  
	<p>Otot dada</p> <p>1</p>  <p>M. pectoralis mayor Memutar lengan kedalam dan tengah, menarik tangan melalui dada merapatkan tangan</p>	<p>2</p>  <p>M. pectoralis minor Menaikkan scapula, menekan bahu</p>

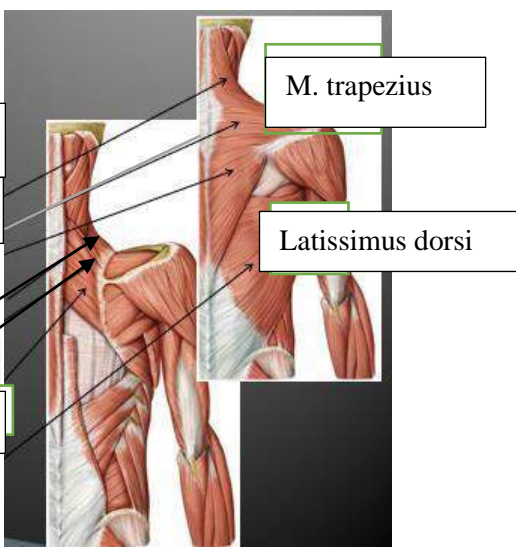
No	Keterangan	Pembahasan
M. seratus anterior Drigo dicostae 1-1x		<p data-bbox="655 286 986 450">M. subclavius Menetapkan clavicula di sendi di sebelah costae, menekan sendi bahu ke bawah dan kedepan</p> 
Regio brachii		<p data-bbox="770 651 991 689">Regio antebrachii</p> <p data-bbox="807 741 979 779">Caput longum</p> <p data-bbox="823 808 995 846">Caput mediale</p> <p data-bbox="839 875 1011 913">Caput laterale</p> <p data-bbox="799 1021 959 1059">M. anconeus</p> 
M. anconeus Memperlebar siku dan mengencangkan sendi		<p data-bbox="703 1223 1007 1261">M. extensor carpi ulnaris</p> <p data-bbox="663 1357 983 1395">M. extensor policis longus</p> <p data-bbox="639 1626 951 1664">M. extensor digiti minimi</p> 

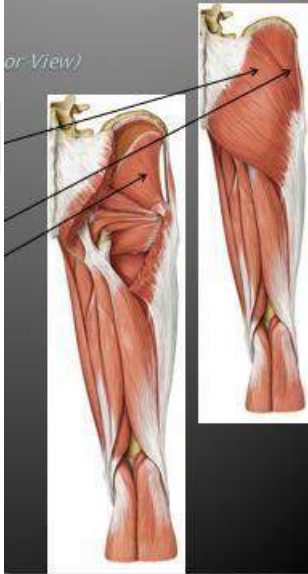
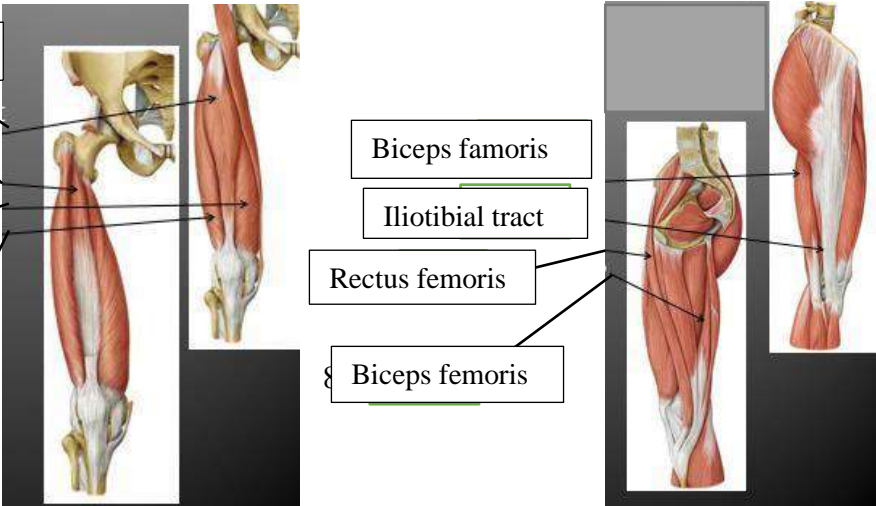
No	Keterangan	Pembahasan
----	------------	------------

<p>M. supinator</p> <p>M. flexor digitorum superficialis</p> <p>M. pronator quadratus</p> <p>M. flexor pollicis longus</p>		<p>M. pronator teres</p> <p>M. flexor carpi radialis</p> <p>M. palmaris longus</p> <p>M. flexor carpi ulnaris</p> 
--	---	---

Regio abdomen

<p>M. obliquus externus abdominis</p> <p>M. obliquus internus abdominis</p> <p>M. transversus abdominis</p> <p>M. rectus abdominis</p> <p>M. pyramidalis</p>		<p>M. quadratus lumborum</p> <p>M. iliacus</p> <p>M. psoas mayor</p> 
--	--	---

<p>M. trapezius</p> <p>M. levator scapulae</p> <p>M. rhomboideus minor</p> <p>M. rhomboideus mayor</p> <p>M. latissimus dorsi</p>	
---	--

No	Keterangan	Pembahasan
	<p>Regio glutealis</p> <p>M. gluteus maximus</p> <p>M. gluteus medius</p> <p>M. gluteus minimus</p>	 <p>or View)</p>
	<p>Ektermitas inferior</p> <p>Rectus femoris</p> <p>Rectus femoris</p> <p>Vastus medialis</p> <p>Vastus lateralis</p>	 <p>Biceps famoris</p> <p>Iliotibial tract</p> <p>Rectus femoris</p> <p>Biceps femoris</p>