

LAPORAN STATUS KLINIK

NAMA MAHASISWA : Faza Alya Rahmina
N.I.M. : 2010301025
TEMPAT PRAKTIK : RST Dr.Aminah
PEMBIMBING :

Tanggal Pembuatan Laporan : Jum'at, 16 Juli 2021

Kondisi/kasus : FT A/FT B/FT C/FT D/ FT E

I. KETERANGAN UMUM PENDERITA

N a m a : Ny. Risa Sabina
Umur : 19 tahun
Jenis Kelamin : Perempuan
Agama : Islam
Pekerjaan : PNS
Alamat : Jl. Nogotirto
No. RM : 22.09.096500

II. SEGI FISIOTERAPI

A. PEMERIKSAAN SUBYEKTIF

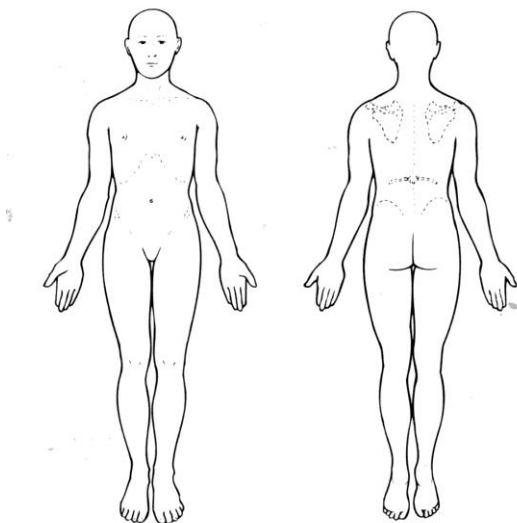


Figure 2.4 Body chart. (After Grieve 1991, with permission.)

1. KELUHAN UTAMA

Pasien merasakan panas dan gatal pada bekas incisinya apa bila menggunakan baju lengan panjang. Dan pasien juga merasakan linu saat kondisi dingin.

Faktor yang memperberat : saat menggerakkan gerakan palmar flexi, dorsal flexi dan flexi elbow.

2. RIWAYAT PENYAKIT SEKARANG

Pasien mengalami kecelakaan pada tanggal 8 oktober 2013 saat itu pasien akan mengambil no ujian CPNS tetapi di tengah perjalanan pasien menabrak sebuah mobil. Saat tabrakan itu terjadi posisi pasien terjatuh ke sebelah kanan, tangan pasien menekuk dan digunakan untuk menumpu, terjadilah patah tulang pada tangan kanannya. Saat itu pasien langsung dibawa ke RS terdekat, di RS tersebut tidak langsung di operasi tetapi di pasang splient selama satu bulan, pemasangan splient ternyata tidak jadi, sehingga pasien harus menjalankan operasi plate and screw pada tanggal 25 november di orthopedi.

3. RIWAYAT KELUARGA DAN STATUS SOSIAL

Tidak ada.

4. RIWAYAT PENYAKIT DAHULU

Tidak ada.

B. PEMERIKSAAN OBYEKTIF

1. PEMERIKSAAN TANDA VITAL

(Tekanan darah, denyut nadi, pernapasan, temperatur, tinggi badan, berat badan)

BP : 120/80 mmHg

HR : 80 x/ menit

RR : 24 x/menit

SUHU : 36,00C

HEIGHT : 160 cm

WEIGHT : 45 kg

2. INSPEKSI/OBSERVASI

Statis : (1) Masih terdapat bekas incisi diba gian anterior 1/3 distal radius, (2) Terdapat oedem di 1/3 distal radius dextra.

Dinamis: (1) Gerakan palmar terbatas, (2) Gerakan dorsal terbatas

(3) Gerakan fleksi elbow tebatas, (4) gerakan terbatas ulna deviasi dan radius deviasi.

3. PALPASI

a. Nyeri diam, tekan pada 1/3 distal radius dextra

b. Nyeri gerak pada persendian wrist dan elbow

c. Ada oe dem pada 1/3 diastal radius dextra

d. Suhu lokal sama dengan sisi yang sehat

e. Adanya spasme pada 1/3 distal radius dexstra

4. PERKUSI

Tidak dilakukan

5. AUSKULTASI

Tidak dilakukan

6. PFGD

Pemeriksaan Gerak Dasar (Gerak aktif)

III.	Bidang gerak:.	Full ROM.	Nyeri.	Bisa dilakukan
Flkesi wrist :	-	+		Bisa
Ekstensi wrist :	-	+		Bisa
Flexi elbow :	-	+		Bisa
Ekstensi elbow :	-	+		Bisa
Ulna Deviasi :	-	+		Bisa
Radius Deviasi :	-	+		Bisa

Pemeriksaan Gerak Pasif

Bidang gerak.	Full ROM.	Nyeri.	Bisa dilakukan.	End feel
Fleksi wrist.	-	+	Bisa.	Hard
Ekstensi wrist.	-	+	Bisa.	Firm
Flexi elbow.	-	+	Bisa.	Soft
Ekstensi elbow.	-	+	Bisa.	Hard
Ulna Deviasi.	-	+	Bisa.	Firm
Radius Deviasi.	-	+	Bisa.	Firm

Pemeriksaan Isometris

Bidang gerak.	Nyeri.	Kontraksi.	Bisa dilakukan
Fleksi wrist.	+	Minimal	Bisa
Ekstensi wrist.	+	Minimal	Bisa
Flexi elbow.	+	Minimal	Bisa
Ekstensi elbow.	+	Minimal	Bisa
Ulna Deviasi.	+	Minimal	Bisa
Radius Deviasi.	+	Minimal	Bisa

7. MUSCLE TEST

a. Kekuatan Otot

a. Pasien belum mampu menekuk pergelangan tangan.

b. Pasien belum mampu mengangkat gayung dengan sedikit diisi air.

c. Pasien masih merasakan nyeri dan kekakuan sendi sehingga aktifitas pekerjaan pasien terganggu seperti menulis.

b. Antropometri

Ukuran.	Dekstra.	Sinistra.	Selisih
Prosesus styloideus.	19 cm.	16 cm.	3 cm
3 cm.	18.7 cm.	16.5 cm.	2.2 cm
6 cm.	19.8 cm.	17 cm.	1,3 cm
9 cm.	21.5 cm.	19,8 cm.	1,7 cm
12 cm.	23.8 cm.	21.6 cm.	2,2 cm

IV. c. Nyeri (diam, tekan, gerak)

- 1) Nyeri diam = 2 (nyeri sangat ringan)
- 2) Nyeri tekan = 4 (nyeri tidak begitu berat)
- 3) Nyeri gerak = 5 (nyeri cukup berat)

8. KEMAMPUAN FUNGSIONAL

- a. Pasien belum mampu menekuk pergelangan tangan.
- b. Pasien belum mampu mengangkat gayung dengan sedikit diisi air.
- c. Pasien masih merasakan nyeri dan kekakuan sendi sehingga aktifitas pekerjaan pasien terganggu seperti menulis.

9. PEMERIKSAAN SPESIFIK

- a. Tes spesifik
- b. Pemeriksaan refleks
- c. Pemeriksaan dermatome

B. TUJUAN FISIOTERAPI (*jangka panjang dan Pendek*)

Jangka pendek

- 1) Mengurangi nyeri 1/3 distal radius dextra
- 2) Meningkatkan LGS sendi wrist dan elbow
- 3) Mengurangi bengkak pada lengan bawah dextra

C. TEKNOLOGI INTERVENSI FISIOTERAPI

(berikan apa saja yang sesuai dengan diagnosa ft)

a. Teknologi fisioterapi

Infra Merah (IR)

Exercise : active exercise, force passive movement, resisted active movement

b. Edukasi

- 1) Latihan menekuk sendi wrist dan sendi elbow seseringnya.
- 2) Pasien tidak di perbolehkan melakukan gerakan pronasi.
- 3) Tidak boleh mengangkat beban yang terlalu berat.

D. RENCANA EVALUASI

- 1) Pemeriksaan nyeri dengan VDS
- 2) Pemeriksaan LGS dengan goneometer
- 3) Pemeriksaan oedem dengan midline
- 4) Pemeriksaan kekuatan otot MMT

E. PROGNOSIS

QUO AD VITAM

QUO AD SANAM

QUO AD COSMETICAM

QUO AD FUNCTIONAM

Jawaban : (dubia ad bonam : ragu2 ke arah baik, dubia : ragu2, dubia ad malam : ragu2 ke arah buruk)

F. EVALUASI

Evaluasi di lakukan setelah intervensi fisioterapi di berikan 6 kali terapi.
Dilaksanakan pada tanggal 6,8,10,13,15,17 dan 20 januari 2014 meliputi nyeri, Oedema, LGS dan kekuatan otot

G. HASIL TERAPI AKHIR

Pasien yang bernama Ny.Lisa Aprilia dengan diagnosa Post Fraktur 1/3 distal radius dextra dengan keluhan nyeri, oedem pada 1/3 distal radius dextra dari keterbatasan gerak pada sendi wrist, elbow setelah dilakukan intervensi fisioterapi berupa IR dan Exercise menghasilkan penurunan nyeri, penurunan oedem, peningkatan kekuatan otot dan peningkatan lingkup gerak sendi wrist dan elbow.

.....,

Pembimbing,

NIP.