

Fisioterapi pada Bedah Pneumothorax, Bedah Thorax, Dan Hydrothorax

Oleh :

Lailatuz Zaidah, SST.Ft.,M.Or

Capaian Pembelajaran

Mahasiswa mampu Menguasai konsep teoritis dan mengaplikasikan pada bidang keilmuan fisioterapi tentang Proses fisioterapi pada Bedah Thorax Pneumothorax, Hydrothorax, Hemothorax

Bahan Kajian

1. Bedah Thorax
2. Pneumothorax
3. Hemothorax
4. Hydrothorax

BEDAH THORAX

- BEDAH JANTUNG
- BEDAH NON JANTUNG / PARU

PEMERIKSAAN PRA BEDAH

- 1. FAAL PARU
- 2. BRONCHOSCOPY
- 3. BRONCHOGRAFI
- 4. CT SCAN
- 5. FOTO THORAX
- 6. FAAL HEPAR, GINJAL, HEMOSTASISD
- 7. FNA/TTB : TRANSTORAKAL BIOPSI

- TRAUMA
- 1. ANAMNESA
- 2. PEMERIKSAAN FISIK - INSPEKSI - PALPASI - PERKUSI - AUSKULTASI
- 3. PEMERIKSAN TAMBAHAN : FOTO X RAY

IDENTIFIKASI AWAL (PRIMARY SURVEY)

1. SUMBATAN AIRWAY
2. TENSION PNEUMOTHORAX
3. OPEN PNEUMOTHORAX
4. FLAIL CHEST
5. HEMOTHORAX MASIF

Ilustrasi

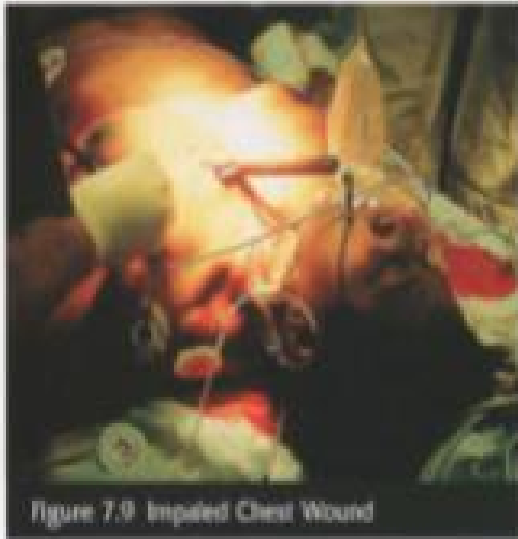
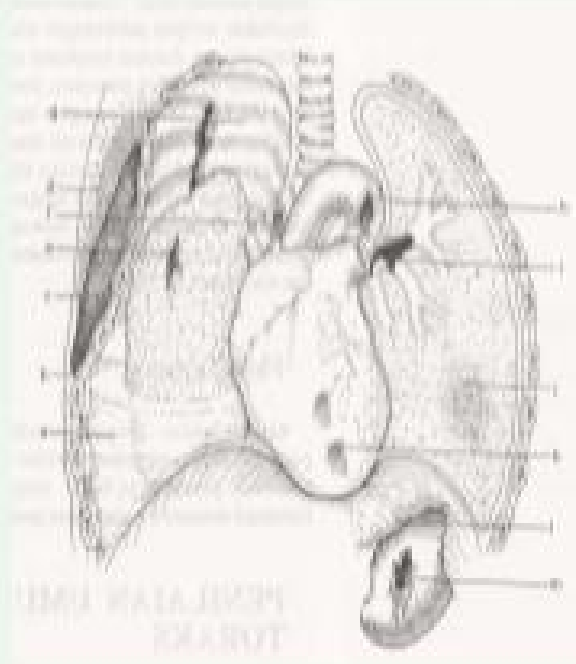


Figure 7.9 Impaled Chest Wound
This patient was stabbed in the chest with a handle knife in a family dispute. The knife was stabilized by EMS providers at the scene and retained in the operating room. Vapors were isolated to the right airway. (Courtesy of Kevin J. Ewing, MD, MS.)



Pneumothorax

Batasan / Definisi Pneumotoraks

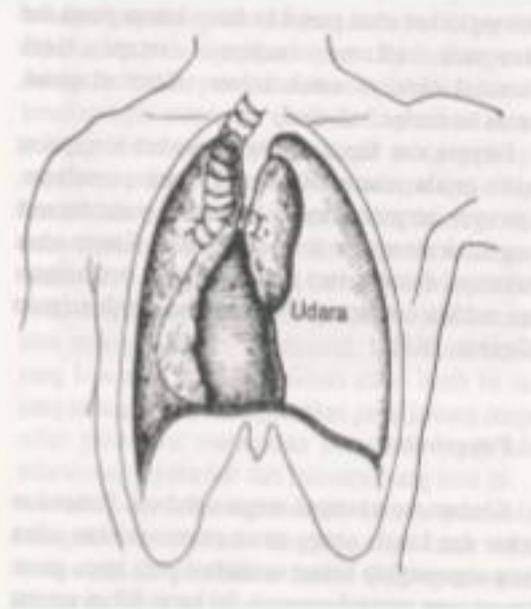
Terisinya cavum pleura dengan udara, sehingga paru mengempis / kolaps sebagian / seluruhnya .

Etiologi pneumothoraks

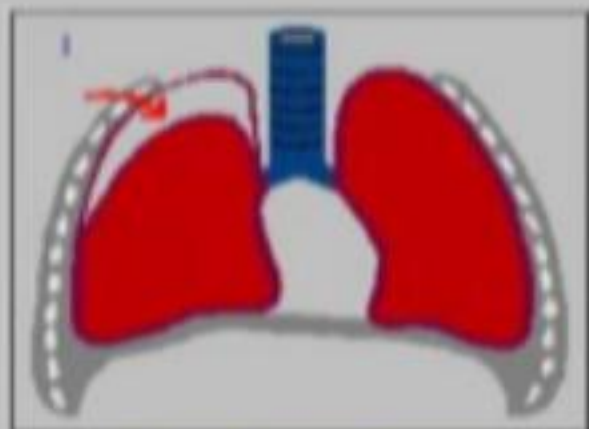
- Trauma dada
- Peningkatan tekanan paru
- Penyakit pada pleura, saluran napas dan parenkhim paru

Pneumothoraks

- **TENSION PNEUMOTHORAX**
- **CLOSE PNEUMOTHORAX**
- **OPEN PNEUMOTHORAX**



Pembagian Pneumothoraks berdasar jenis fistelnya



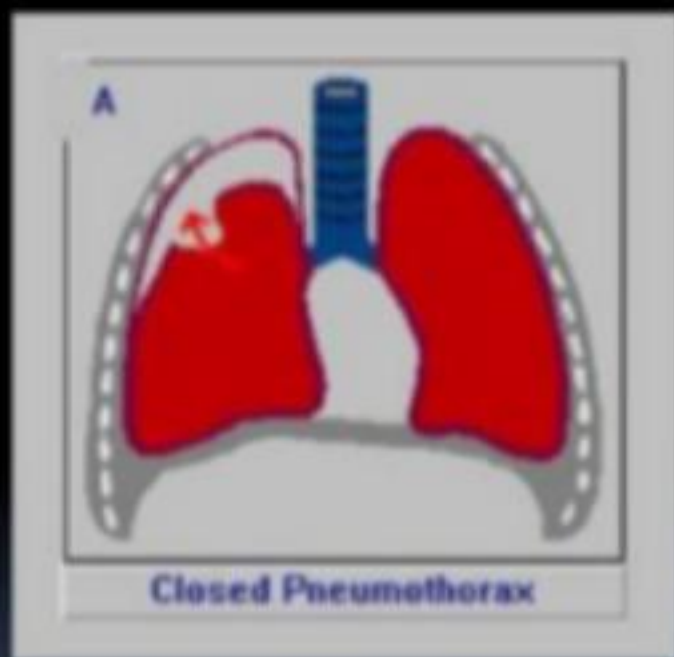
Open Pneumothorax

Open Pneumothoraks



masuknya udara kedalam cavum pleura lewat lubang pada dinding dada/ punggung yang terbentuk akibat trauma.

Kasus yang menimbulkan keadaan ini, misal: kecelakaan trauma dada, perkelahian / luka tusuk



Closed Pneumothoraks



masuknya udara dalam cavum pleura lewat lubang yg terbentuk secara tidak semestinya pada parenkhim paru, saluran napas dan esophageus

Tension Pneumothoraks (Pneumothoraks Ventile)

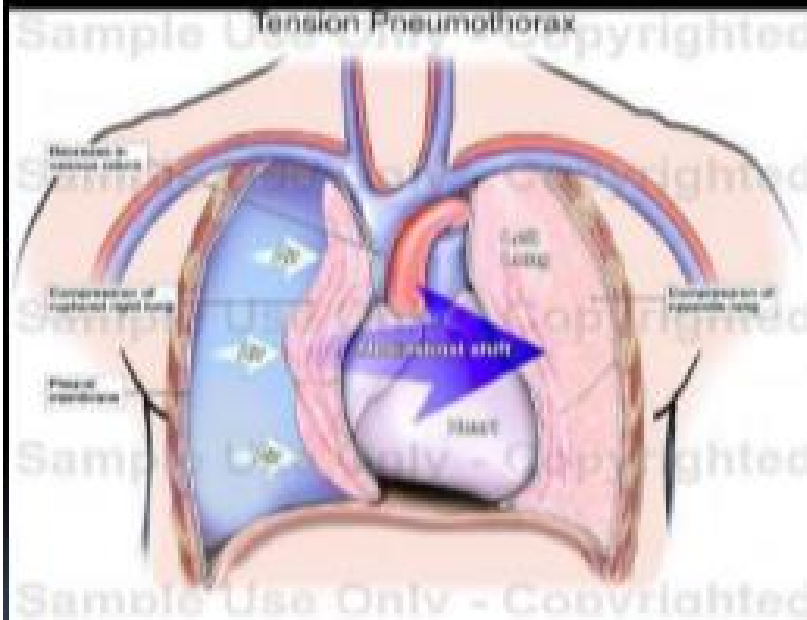
terbentuknya flap pada pleura yang bertindak membiarkan udara masuk dalam cavum pleura, namun udara tidak diijinkan keluar dari cavum pleura, sehingga udara dalam cavum pleura bertanmbah banyak.

Tension Pneumothoraks dapat terjadi dari Pneumothorak terbuka maupun Pneumothoraks tertutup, dimana pada lubang nya terbentuk Flap.

Tension / Ventile Pneumothoraks adalah pneumothoraks yang paling mengkhawatirkan , umumnya penderita datang dalam keadaan shock

-

Tension Pneumothoraks



- ❑ Jika udara dapat masuk dalam paru pada proses inspirasi tapi tidak dapat keluar paru ketika proses ekspirasi.
- ❑ Akibat hal ini, maka dapat terjadi peningkatan tekanan intrapleural. Karena tekanan intrapleural makin meningkat, maka mediastinum terdorong ke sisi sehat.

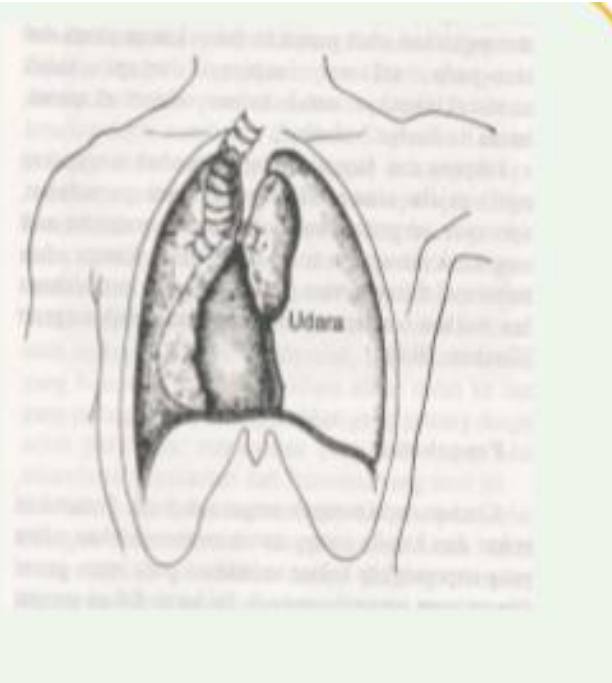
TENSION PNEUMOTHORAX

- Terjadinya karena fenomena ventil (One Way Valve)
 - Udara masuk tak dapat keluar
 - Tekanan Intra pleural meninggi
 - Paru menjadi kolaps
 - Mediastinum terdorong kesisi berlawanan
 - Terjadi penghambatan Venous Return ke jantung
 - Menekan paru kontralateral

TENSION PNEUMOTHORAX

Ditandai gejala :

1. Nyeri dada
2. Sesak
3. Distres Pernafasan
4. Takikardi
5. Hipotensi
6. Deviasi trakea
7. Suara nafas hilang pada satu sisi
8. Distensi vena leher



Pembagian Pneumothorax

BERDASAR PENYEBAB TERJADINYA

PNEUMOTORAKS SPONTAN

1. Pneumotoraks Primer :tak dijumpai penyakit primer,sering terjadi pada laki-laki, dan perokok.
2. Pneumotoraks Sekunder:ada penyakit Primer, seperti PPOK,Asma,TB, Fibrosis paru, Carcinoma paru.

PNEUMOTORAKS TRAUMATIK : terjadi akibat trauma pada dinding dada.

PNEUMOTORAKS IATROGENIK : penyebab terjadinya tidak jelas

BERDASAR LOKASI KOLAPS

- PNEUMOTORAKS PARIETAL : Paru yang kolaps mengumpul di tepi / nempel pada dinding dada .
- PNEUMOTORAKS MEDIASTINAL : Paru yang kolaps mengumpul di tengah / dekat mediastinum / hilus , sering salah di diagnose sebagai Tumor mediastinum, bila dokter kurang teliti dalam membaca thorak foto .
- PNEUMOTORAKS BASAL : Paru yang kolaps mengumpul di basal paru / dekat diafragma, sering salah di diagnose sebagai Tumor basal paru / efusi pocketed basal paru , terjadi bila dokter kurang teliti dalam membaca thorak foto .

BERDASAR KANDUNGAN DALAM CAVUM PLEURA

- **HIDRO PNEUMOTHORAKS / FLUIDO PNEUMOTHORAKS :**
Kandungan cavum pleura berupa campuran udara dan cairan, sering di jumpai pada kasus infeksi paru , akibat terbentuknya bronkhopleura fistel.
- **PYO PNEUMOTHORAKS :** Kandungan cavum pleura berupa campuran udara dan pus / nanah, sering di Jumpai pada kasus infeksi paru sehingga terbentuk bronkhopleura fistel.
- **HEMO PNEUMOTORAKS :** Kandungan cavum pleura berupa campuran udara dan darah, sering di jumpai pada kasus trauma dada akibat Kecelakaan lalu lintas / Perkelahian dg luka tusuk dada.

BERDASAR LUAS PARU YANG KOLAPS

- PNEUMOTORAKS TOTALIS : Pneumotoraks dengan keadaan paru kolaps / kempis Seluruhnya.
- PNEUMOTORAKS PARTIALIS : Pneumotoraks dengan keadaan paru kolaps / kempis Sebagian

GEJALA KLINIS PNEUMOTHORAX

- Sesak napas ringan sampai berat (tergantung banyaknya udara yang masuk dalam cavum pleura / luasnya kolaps paru)
- Nyeri dada ringan sampai berat (pada lokasi Pneumothoraks)
- Sianosis sampai gagal napas (terjadi akibat udara yang mendesak paru makin banyak , sehingga terjadi tamponade jantung)

PEMERIKSAAN FISIK PNEUMOTHORAX

INSPEKSI

- Gerakan dada asimetri : lokasi sakit gerakannya tertinggal.
- Bentuk dada asimetri:lokasi sakit bentuk dada lebih cembung
- Luas Inter Costal Space:lokasi sakit lebih melebar
- Lokasi Mediastinum bergeser:ke sisi paru yang sehat, akibat terdorong nya posisi jantung oleh adanya udara dalam cavum pleura.

PALPASI

- Gerakan dada asimetri : lokasi sakit gerakannya tertinggal.
- Sela Iga (Inter Costal Space):lokasi sakit lebih melebar
- Fremitus vokal : lokasi sakit lebih menurun atau bahkan menghilang dibanding lokasi paru yang sehat.
- Phenomena Succusio Hipocrates :yaitu suara kocakan air dalam ruang yang mengandung Udara , hal ini sering di jumpai pada kasus luidopneumotorak / Hidropneumotoraks (gambaran ini dapat kita analog kan dengan suara kocakan balon yang diisi air)

PERKUSI

- Suara ketok: Hipersonor pada sisi paru yang sakit serta batas jantung
- bergeser ke sisi paru yang sehat .

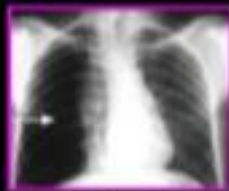AUSKULTASI

- **Fremitus vokal:** Melemah / menghilang pada sisi paru yang sakit . •
Suara amforik : yang menandakan adanya fistel / cavitas pada parenkhim paru, sehingga terdengar suara brokhus yang jelas dapat di dengar di permukaan dinding dada.
- **Bronkofoni positip:** terjadi pada kasus Fluidopneumotorak / Hidropneumotoraks , yaitu suara percakapan terdengar jelas pada lokasi sakit / tepat nya di perbatasan antara udara dan air dalam cavum pleura.
- **Suara metalik positip,** yaitu suara yang terdengar jelas bila di dengarkan dengan stetoskop pada lokasi Pneumothoraks .

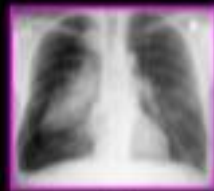Diagnosa Penunjang Foto Thoraks

- Thoraks foto
- Fluoroskopi
- Prove pungsi / Pungsi Percobaan

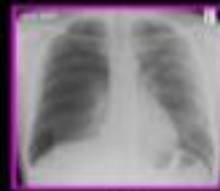DIAGNOSE PENUNJANG PNEUMOTORAKS



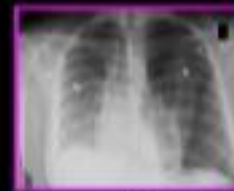A



B



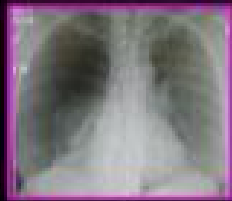
C



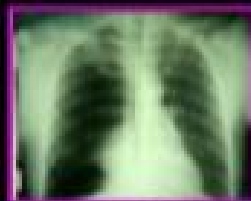
D

- A. Pneumothoraks kolaps total dekstra (nampak ujung panah adalah garis kolaps)
- B / C. Pneumothoraks kolaps sebagian dekstra (ujung panah adalah garis kolaps)
- D. Pneumothoraks kolaps sebagian di segmen anterior paru, sedangkan segmen posterior masih nampak mengembang (ujung panah adalah garis kolaps)

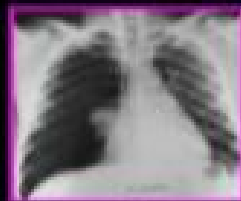DIAGNOSE PENUNJANG PNEUMOTORAKS



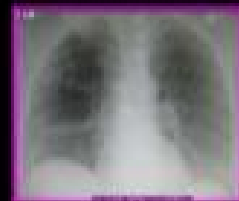E



F



G



H

E / F / G : Pneumothoraks kolaps total dekstra (nampak ujung panah adalah garis kolaps)

H: Pneumothoraks kolaps total sinistra (nampak ujung panah adalah garis kolaps)

INTERVENSI PNEUMOTHORAX

PENANGANAN LEBIH LANJUT DI RUMAH SAKIT

Penanganan penderita lanjutan (pasca Kontra ventil) →

PADA PNEUMOTORAKS DENGAN LUAS KOLAPS \leq 20%

Dilakukan terapi Konservatif dengan cara tiup-tiup balon atau meniup air dalam botol melau sedotan minuman.

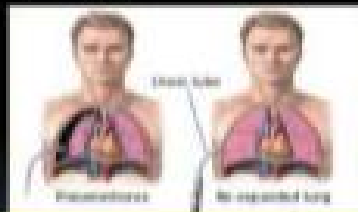


Terapi konservatif
dengan tiup balon
sebanyak-banyak nya

PENANGANAN LEBIH LANJUT DI RUMAH SAKIT

PNEUMOTORAKS DENGAN LUAS KOLAPS > 20%

- Dilakukan Pemasangan Thoracal drain / Bullau Drainage yang di hubungkan dengan botol WSD yang memakai sistim Continuous Suction.



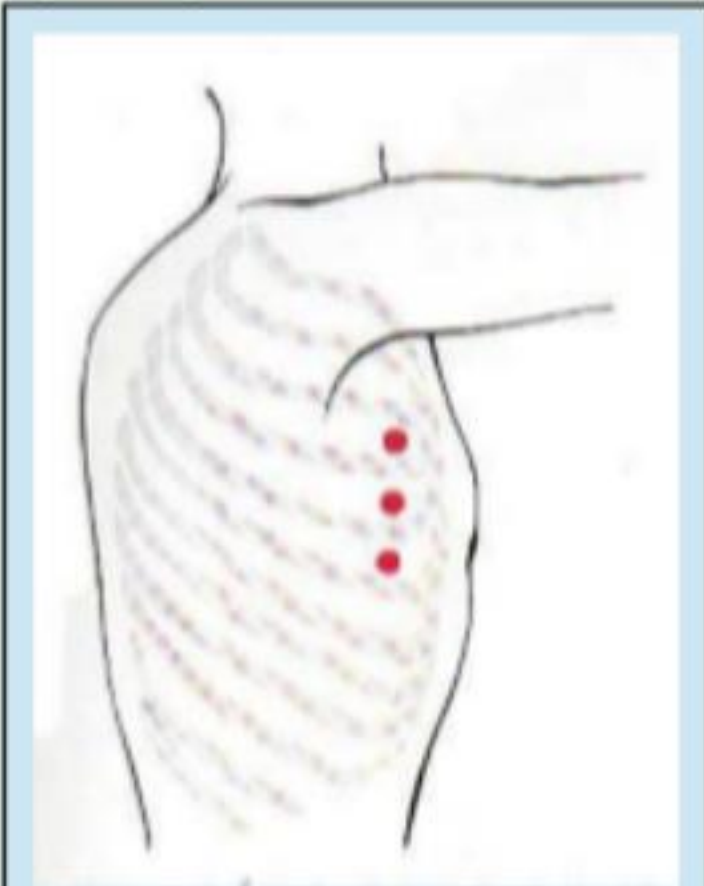
Pneumothoraks yang sudah terpasang thoracal drain



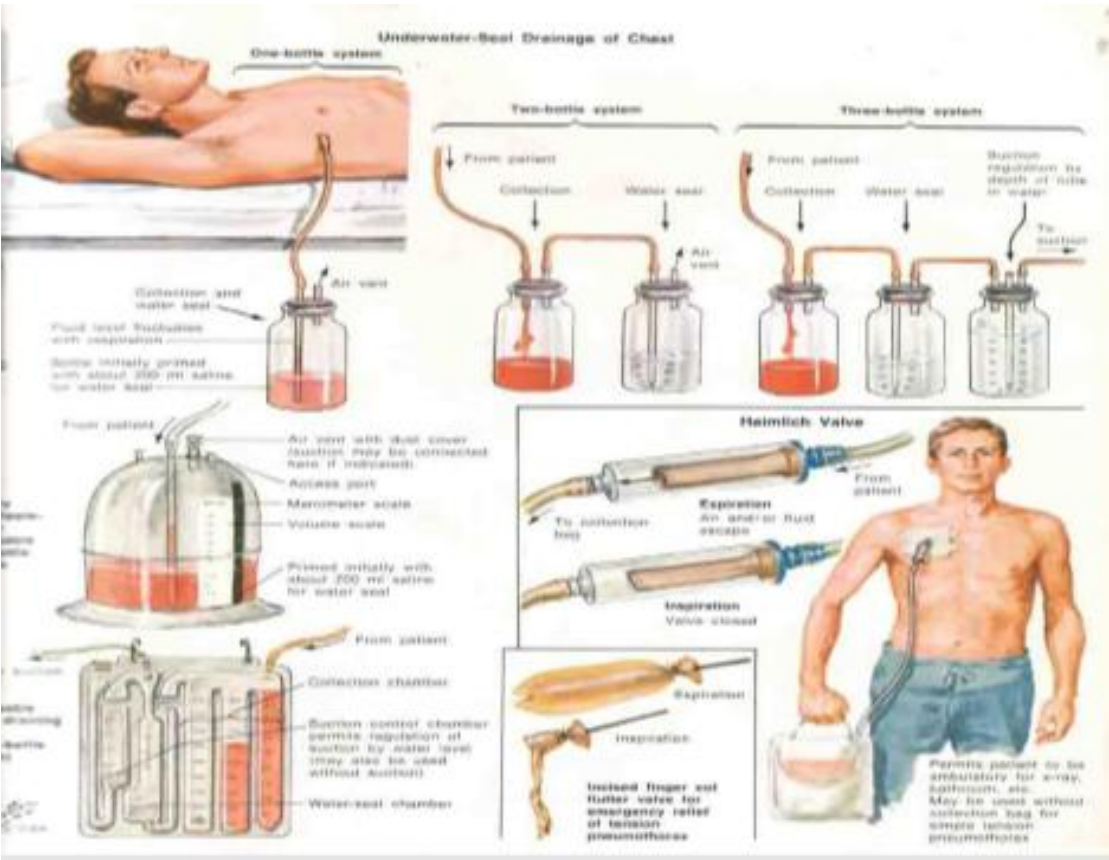
Pneumothoraks yang sudah terpasang yang dihubungkan dengan botol WSD / Water Seal Drainage

Operatif

POINT OF ENTRY
(First)



- **Standard:**
Mid Axillar Line
ICS 5, 6, 7 for
Pleural Effusion



Physiotherapy Role in Small Pneumothorax Treatment

- A small pneumothorax (< 3 cm apex-to-cupola distance) is not a contraindication to chest physiotherapy, but if during treatment the patient becomes more breathless or complains of chest pain the doctor should be notified immediately as it is possible that the pneumothorax could have increased in size.
- Gentle coughing can be performed and adequate humidification for ease of sputum expectoration.
- Reduce exercise intensity and avoid upper limb resistance exercises.
- When exercising a patient who has a small pneumothorax, or following a recent pneumothorax or haemoptysis, the physiotherapist should monitor the signs and symptoms during an exercise session.

Physiotherapy Role in Large Pneumothorax Treatment

- A larger pneumothorax (> 3 cm apex-to-cupola distance) will require an intercostal drain and physiotherapy should be withheld until the drain has been inserted.
- Analgesia will probably be required before treatment and the patient's usual physiotherapy regimen should be continued, but chest clapping may be unnecessary and may cause discomfort.
- If the air leak persists and surgical intervention is undertaken, it is essential that physiotherapy is restarted as soon as the patient is awake postoperatively.
- Adequate analgesia and humidification will assist the clearance of secretions.
- Shoulder ROM exercises can be performed but avoid upper limb resistance exercises.
- Aerobic exercise should be started like walking, gentle cycling etc. • Avoid positive pressure therapy while draining and for 1-2 weeks after to avoid pleural fistula and risk of recurrence.

Hemothorax

Adalah terkumpulnya darah dengan cepat lebih dari 1500 cc dalam rongga pleura.

Penyebab utama : Luka tembus thorax didaerah anteromedial garis puting susu dan luka didaerah posterior, medial dari scapula beresiko melukai pembuluh darah besar, struktur hilus dan jantung yang potensial menjadi tamponade jantung. Diagnosis ditegakkan - Syok - Suara napas hilang & Perkusi pekak pada sisi dada yang kena trauma.

Pemeriksaan pada hematothorax

- Anamnesa
- pemeriksaan fisik
- Pemeriksaan penunjang sesuai dengan kriteria yang terdapat pada Management of Haemothorax

Tanda dan gejala

- Adanya hematoraks dapat bersifat simptomatik namun dapat juga asimtomatik.
- Asimptomatik didapatkan pada pasien dengan hematotoraks yang sangat minimal sedangkan kebanyakan pasien akan menunjukkan simptom, diantaranya: Nyeri dada yang berkaitan dengan trauma dinding dada, tandatanda shok seperti hipotensi, dan nadicepat, pucat, tachycardia, dyspnea, hypoxemia, anxiety(gelisah), cyanosis, anemia, deviasi trakea ke sisi yang tidak terkena, gerak dan pengembangan rongga dada tidak sama (paradoxical), penurunan suara napas atau menghilang pada sisi yang terkena, dullness pada perkusi, adanya krepitasi saat palpasi

Intervensi

- Prinsip penatalaksanaan hematoraks adalah stabilisasi hemodinamik pasien, menghentikan sumber perdarahan dan mengeluarkan darah serta udara dari rongga pleura.
- Langkah pertama stabilisasi hemodinamik adalah dengan melakukan resusitasi yaitu dengan pemberian oksigenasi, rehidrasi cairan, serta dapat dilanjutkan dengan pemberian analgesik serta antibiotik. Setelah hemodinamik pasien stabil dapat direncanakan untuk pengeluaran cairan (darah) dari rongga pleura dengan pemasangan chest tube yang disambungkan dengan water shield drainage dan didapatkan cairan (darah).

Hydrothorax

- Hydrothorax (efusi pleura) adalah kondisi khusus yang memanifestasikan dalam akumulasi cairan non-inflamasi, atau transudate, di rongga pleura.
- Rongga pleura mengelilingi paru-paru dan terletak di antara dua membran, yang salah satunya menutupi jaringan paru-paru secara langsung dan disebut pleura viseral, lapisan kedua toraks dari dalam dan disebut pleura parietal
- Rongga pleura ada beberapa mililiter cairan untuk memastikan tergelincir bebas paru-paru saat bernafas. Dengan hydrothorax, jumlah cairan di sekitar paru-paru bisa mencapai beberapa liter, dan bisa cukup moderat - 10-15 ml.
- Hidrotarax paru adalah jenis manifestasi sindrom efusi pleura, yang terakhir juga bisa menjadi peradangan. Saat eksudat terakumulasi (inflammatory fluid)

Tanda dan gejala

- Dispnea bervariasi
- Nyeri pleuritik biasanya mendahului efusi jika penyakit pleura
- Trakea bergeser menjauhi sisi yang mengalami efusi
- Ruang interkostal menonjol (efusi yang berat)
- Pergerakan dada berkurang dan terhambat pada bagian yang terkena
- Perkusi meredup diatas efusi pleura
- Suara napas berkurang diatas efusi pleura
- Fremitus vocal dan raba berkurang

Problematika Fisioterapi

- 1. Sesak nafas
- 2. Nyeri dada
- 3. Mobilisasi Sangkar thoraks

Intervensi FT

- 1. Breathing Exercise
- 2. Latihan Aktif atau pasif

- Ota H, Kawai H, Matsuo T. Video-Assisted mini thoracotomy for blunt diaphragmatic rupture presenting as a delayed hemothorax. *Ann Thorac Cardiovas Surg.* 2014;20(1):911-4.
- Chardoli M, Hasan-Ghaliyeh T, Akbari H, Rahimi-Movaghar V. Accuracy of chest radiography versus chest computed tomography in hemodynamically stable patients with blunt chest trauma. *J Chin Traumatol.* 2016;16(6):351-4.
- Gopinath N. Invited article thoracic trauma. *J Indian J Thoracic and Cardiovascular Surgery.* 2014;20(3):144-8.

TERIMA KASIH