

# **PRAKTIKUM**

## **DA 9 Pengukuran Khusus LGS dan Fleksibilitas Lower Extremity dan Vertebra**

**Dosen Pengampu: Nurwahida Puspitasari, SSt.Ft., M.OR**



**NAMA: PUTRI LUTHFI AMANDA**

**NIM: 2010301112**

**PROGRAM STUDI S1 FISIOTERAPI  
UNIVERSITAS 'AISYIYAH YOGYAKARTA**

**2020/2021**


## Pengukuran Khusus LGS dan Fleksibilitas Lower Extremity dan Vertebra

### A. Hip Joint

- Fleksi Hip



Posisi Pasien: Supinasi  
Bidang Gerak: Sagital

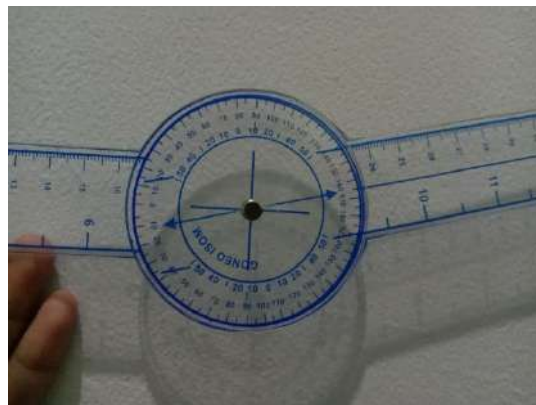


Posisi Goniometer: Trochanter Mayor  
Hasil pengukuran: 115°

- Ekstensi Hip



Posisi Pasien: Supinasi  
Bidang Gerak: Sagital



Posisi Goniometer: Trochanter Mayor  
Hasil pengukuran: 10°


**ROM Normal:** S = 15°- 0°- 125°

**ROM Pasien:** S = 10°- 0°- 115°

▪ Adduksi Hip



Posisi Pasien: Supinasi  
Posisi Goniometer: Di atas paha




Bidang Gerak: Frontal  
Hasil Pengukuran: 15°

▪ Abduksi Hip



Posisi Pasien: Supinasi  
Posisi Goniometer: Di atas paha




Bidang Gerak: Frontal  
Hasil Pengukuran: 45°

**ROM Normal:** F = 45°- 0°- 15°

**ROM Pasien:** F = 45°- 0°- 15°

- Eksternal Rotasi




Posisi Pasien: Supinasi

Bidang Gerak: Rotasi (S 0) Knee (S90°)

Posisi Goniometer: Patella

Hasil Pengukuran: 44°

- Internal Rotasi



Posisi Pasien: Supinasi

Bidang Gerak: Rotasi (S 0) Knee (S90°)

Posisi Goniometer: Patella


Hasil Pengukuran: 45°

**ROM Normal:** R (S 0) 45°- 0°- 45°

**ROM Pasien:** R (S 0) 45°- 0°- 44°

## B. Knee

- Fleksi Knee




Posisi Pasien: Prone

Bidang Gerak: Sagital

Posisi Goniometer: Epicondilus Lateral

Hasil Pengukuran: 120°

- Ekstensi Knee



Posisi Pasien: Prone

Bidang Gerak: Sagital

Posisi Goniometer: Epicondilus Lateral

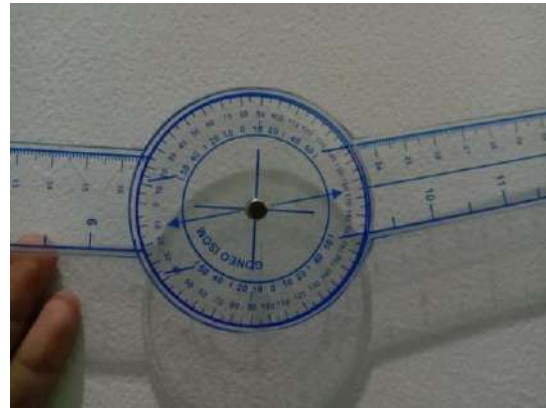
Hasil Pengukuran: 0°

**ROM Normal:** S = 0°- 0°- 130°

**ROM Pasien:** S = 0°- 0°- 120°

## C. Ankle

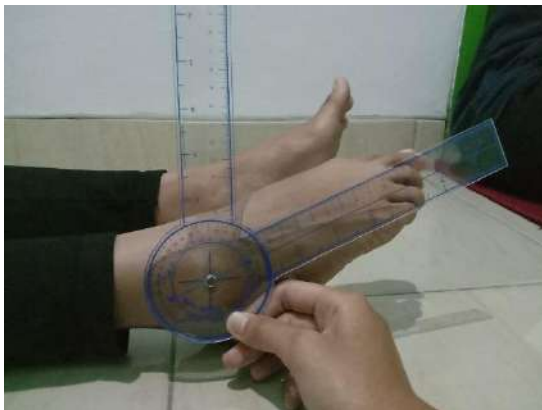
### ▪ Dorsal Fleksi



Posisi Pasien:       Supine  
Posisi Goniometer:   Maleolus Lateral

Bidang Gerak:   Sagital  
Hasil Pengukuran: 11°

### ▪ Plantar Fleksi



Posisi Pasien:       Supine  
Posisi Goniometer:   Maleolus Lateral

Bidang Gerak:   Sagital  
Hasil Pengukuran: 80°


**ROM Normal** (Dorsal fleksi)       : 30°

ROM Pasien                               : 11°

**ROM Normal** (Plantar fleksi) : 50°

ROM Pasien : 80°

▪ Inversi



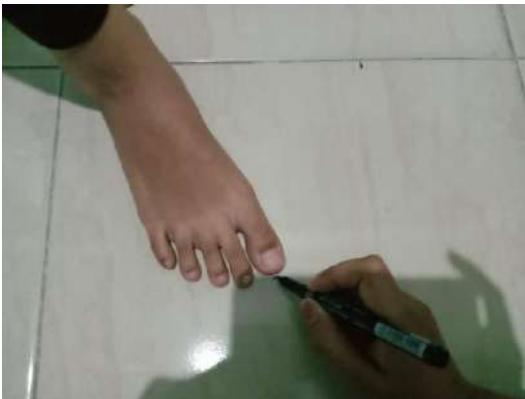
Posisi Pasien: Berdiri tegak

Bidang Gerak: Rotasi

Posisi Goniometer: di Maleolus Lateral

Hasil Pengukuran: 50°

▪ Eversi



Posisi Pasien: Berdiri tegak

Bidang Gerak: Rotasi

Posisi Goniometer: di Maleolus Lateral

Hasil Pengukuran: 50°

**ROM Normal:** 10°- 0°- 20°

**ROM Pasien:** 50°- 0°- 50°